ALVEOLAR EKİNOKOKKOZ TANILI HASTALARIN YAŞADIKLARI BÖLGELERDE BU HASTALIĞIN SEROLOJİK TARANMASI

Önder AKKAŞ

Tıbbi Mikrobiyoloji Anabilim Dalı

Tez Danışmanı
Prof. Dr. Hakan USLU

Doktora Tezi-2019

T.C.
ATATÜRK ÜNİVERSİTESİ
SAĞLIK BİLİMLERİ ENSTİTÜSÜ

ALVEOLAR EKİNOKOKKOZ TANILI HASTALARIN YAŞADIKLARI BÖLGELERDE BU HASTALIĞIN SEROLOJİK TARANMASI

Önder AKKAŞ

Tıbbi Mikrobiyoloji Anabilim Dalı
Doktora Tezi

Tez Danışmanı
Prof. Dr. Hakan USLU

ERZURUM
2019

T.C.
ATATÜRK ÜNİVERSİTESİ
SAĞLIK BİLİMLERİ ENSTİTÜSÜ
TIBBİ MİKROBİYOLOJİ ANABİLİM DALI

ALVEOLAR EKİNOKOKKOZ TANILI HASTALARIN YAŞADIKLARI BÖLGELERDE BU HASTALIĞIN SEROLOJİK TARANMASI

Önder AKKAŞ

Tez Savunma Tarihi : …03.2019

Tez Danışmanı : Prof. Dr. Hakan USLU

Jüri Üyesi :

Jüri Üyesi :

Jüri Üyesi :

Jüri Üyesi :

Onay

Bu çalışma yukarıdaki Jüri tarafından **Doktora Tezi** olarak kabul edilmiştir.

Prof. Dr. Duygu ARIKAN
Enstitü Müdürü

Doktora Tezi
ERZURUM - 2019

İÇİNDEKİLER

TEŞEKKÜR ..... **III**

ÖZET ..... **IV**

ABSTRACT ..... **V**

SİMGELER VE KISALTMALAR DİZİNİ ..... **VI**

ŞEKİLLER DİZİNİ ..... **VII**

TABLOLAR DİZİNİ ..... **VIII**

1. GİRİŞ **1**

2. GENEL BİLGİLER **4**

2.1. Echinococcus Cinsinin Tarihçesi 4

2.2. Echinococcus Cinsi Parazitlerin Taksonomi ve Morfolojisi 5

2.3. Echinococcus Cinsi Parazitlerin Hayat Döngüsü 7

2.4. Echinococcus Cinsi Parazitler 8

2.4.1. Echinococcus granulosus 8

2.4.2. Echinococcus vogeli ile Echinococcus oligarthrus 11

2.4.3.2. Echinococcus multilocularis'in yumurta ve larva formu 14

2.4.3.3. *Echinococcus multilocularis*'in ara ve son konakları ile hayat döngüsü 15

2.5. Alveolar Echinococcosis ve Önemi 17

2.5.1. Literatür Işığında *Alveolar echinococcosis* 18

2.5.1.1. Dünyada 18

2.5.1.2. Türkiye'de 21

2.5.2. Tanı 23

2.5.2.1. Klinik tanı 23

2.5.2.2. Etiyolojik tanı 23

2.5.4. Korunma ve Kontrol 28

3. MATERYAL VE METOT 30

3.1. Materyal 30

3.2. Metot 30

3.2.1. Anti-Echinococcus IgG-ELISA (Novatec Immundıagnostica GMBH) 32

3.2.2. Echinococcus multilocularis Em2-Em18 ELISA (Bordier Afinity Products SA) 33

3.2.3. Anti-Echinococcus EUROLINE WB (IgG) Test prosedörü; 34

4. BULGULAR 37

5. TARTIŞMA 46

6. SONUÇ VE ÖNERİLER 55

KAYNAKLAR 56

EKLER 67

EK-1. ÖZGEÇMİŞ 67

EK-2. ETİK BİLDİRİM VE İNTİHAL BEYAN FORMU 68

EK-3. ETİK KURUL ONAY FORMU 69

TEŞEKKÜR

Doktora eğitimim süresince desteğini ve yardımlarını sürekli gördüğüm danışman hocam Sayın Prof. Dr. Hakan USLU'ya, Tıbbi Mikrobiyoloji ABD Başkanı Sayın Prof. Dr. Selahattin ÇELEBİ'ye ve Ana Bilim Dalındaki Sayın Prof. Dr. Osman AKTAŞ, Sayın Prof. Dr. Ülkü ALTOPARLAK, Sayın Prof. Dr. Halil YAZGI, Sayın Prof. Dr. Muhammet Hamidullah UYANIK, Sayın Dr. Öğr. Üyesi Erkan ÖZMEN ve Sayın Dr. Öğr. Üyesi Özgür ÇELEBİ hocalarıma, özellikle Iğdır Üniversitesi BAP Birimine, Proje Yürütücüsü Sayın Dr. Öğr. Üyesi İsa YILMAZ'a ve proje çalışma ekibinde yer alan sayın Dr. Öğr. Üyesi Ahmet YILMAZ'a, Prof. Dr. Yener AYDIN'a, Dr. Öğr. Üyesi Ercan KORKUT'a, ayrıca kan alımında yardımcı olan Iğdır İl Sağlık Müdürlüğü çalışanlarından hemşire Beşir ASLAN ve Ayhan KARAKUŞ'a, kan numunesi toplarken desteklerini gördüğüm gönüllülere ve Muhtarlara, Güvenlik Güçlerine, laboratuvar çalışmaları sırasında yardımcı olan arkadaşlara, yine her zaman görüş ve fikirlerine başvurduğum ve sürekli desteklerini gördüğüm Sayın Prof. Dr. Atila EROĞLU'na, Sayın Doç. Dr. Muttalip ÇİÇEK'e ve Sayın Dr. Öğr. Üyesi Bahri GÜR'e, ve doktora eğitimim süresince manevi desteklerini esirgemeyen eşime ve aileme teşekkür ederim.

Önder AKKAŞ

ÖZET

Alveolar Ekinokokkoz Tanılı Hastaların Yaşadıkları Bölgelerde Bu Hastalığın Serolojik Taranması

Amaç: Bu çalışmamızda bölgemizdeki parazitozun ELISA ile prevalansının ortaya konulması ve çıkan pozitif sonuçların WB yöntemi ile türlerin spesifik ayrımının yapılıp hastalığın erken teşhis edilmesiyle hızlı ve etkili tedavi alınması ve sonuçlar hakkında hastaların bilgilendirilmesi amaçlanmıştır.

Materyal ve Metot: İlgili kliniklerden AE tanısı alıp ameliyat olmuş hastalar ile yakınlarını içeren yaşları 6-85 arasında değişen 151'i kadın (%49.50), 154'ü (%50.50) erkek toplam 305 gönüllüden kan alındı. Alınan kan örneklerinin serumlarına Echinococcus IgG-ELISA ve Echinococcus multilocularis Em2-Em18 ELISA kitleri ile çalışma yapıldıktan sonra pozitif çıkan sonuçların Anti-Echinococcus EUROLINE WBt IgG kiti kullanılarak doğrulaması yapılmıştır.

Bulgular: Çalışmamızda 17(%11.3)'si kadın, 12(%7.8)'si erkek toplam 29(%9.5) kişide EIgG-ELISA, se 9(%6)'u kadın, 6(%3.9)'sı erkek toplam 15(%4.9) kişide ise Em2-Em18-ELISA pozitif olarak tespit edilmiştir. Bunlardan 12(%3.94)'si her iki test açısından da pozitif olduğu gözlemlenmiştir. Western blot ile yapılan doğrulamada kadınların 7(%21.9)'sinde EM, 1(%3.1)'inde EG ve 2(%6.2)'sinde ise her iki parazit birden görülmüştür. Erkeklerin ise 3(%9.3)'ünde EM, 1(%3.1)'inde EG ve 1(%3.1)'inde ise her iki parazit birlikte görülmüştür.

Sonuç: Çalışmanın sonuçları, AE'nin bölgede halk sağlığını tehdit etmeye devam ettiğini göstermektedir. AE'nin pozitif görüldüğü ailede hastalığın beslenme kaynaklı olduğu ve tüm bireylerin bu enfeksiyon yönünden incelenmesinin uygun olduğu düşüncesindeyiz. Bölgede yaygın görülen AE enfeksiyonun teşhisinde WB'nin kullanılmasının uygun olacağı ve bu yöntemin KE ve AE'nin tanısal ayırımında doğrulama yöntemi olarak kullanılmasının, hastalığı tedavi etme yaklaşımında ve hastalığın tedavi sonrası takiplerinde hekimlere yardımcı olacağını düşünmekteyiz. Dolaysıyla WB IgG'nin bölge hastane laboratuvarlarında rutin kullanılmasının gerekli olduğunu düşünmekteyiz.

Anahtar Kelimeler: Echinococcosis, *Echinococcus multilocularis,* Western blot, *Echinococcus alveolaris*

ABSTRACT

Serological Screening of Patients Diagnosed as Alveolar Echinococcus Disease in Their Home Regions.

Aim: In this study, it was aimed to determine ELISA prevalence of parasitosis in our region, to make the specific differentiation of species with WB method, to diagnose and treat this disease effectively in early periods and to inform the patients about the results quickly.

Material and Method: Blood Samples were provided from totally 305 volunteer patients including their relatives as 151 female(49.50 %), 154 male(50.50 %) varying between 6-85 ages who are diagnosed as AE and operated in concerned clinics. Initially, serums of blood samples were studied with Echinococcus IgG-ELISA and Echinococcus multilocularis Em2-Em18 ELISA kits, afterward verifying of positive results are ensured by using Anti-Echinococcus EUROLINE WB IgG kit.

Results: In our study, EIgG-ELISA is determined as positive in totally 29 (9.5%) persons at the rate of 17(11.3%) female and 12 (7.8%) male. Besides that, Em2-Em18-ELISA is also determined as positive in totally 15 (4.9%) persons at the rate of 9(6%) female and 6(3.9%) male. 12(3.94 %) of these findings were observed as positive in terms of both tests. Verifying by Western Blot, EM was identified in female volunteers as 7(21.9%), EG 1(3.1%) and both parasites at the rate of 2(6.2%). İn male volunteers EM was identified as 3(9.3%), EG 1(3.1%) and both parasites at the rate of 1(3.1%).

Conclusion: Results of this study have shown that AE still proceeds to threaten public health in the region. İn the family AE detected positive; we consider the reason of disease is based on nutrition and it will be proper to investigate all family members in the terms of infection. In the diagnosis of prevalently seen AE infection in the region, we consider of using WB will be proper because of its sensitivity and specificity beside using WB method as verifying method of diagnostic differentiation of KE and AE in addition to it will assist to doctors seriously in the modality of treatment and during the post-treatment monitoring. Consequently, we consider that it is required to use WB IgG test routinely in hospital laboratories especially of this region

Key Words: Echinococcosis, *Echinococcus multilocularis*, Western blot, *Echinococcus alveolaris*

SİMGELER VE KISALTMALAR DİZİNİ

ABZ	:	Albendazol
AE	:	Alveolar ekinokokkozis
BT	:	Bilgisayarlı Tomografi
EG	:	*Echinococcus granulosus*
ELISA	:	Enzyme-Linked Immunosorbent Assay
EM	:	*Echinococcus multilocularis*
EO	:	*Echinococcus oligarthrus*
EV	:	*Echinococcus vogeli*
FDG-PET	:	Fluorodeoxyglucose Positron Emision
IFAT	:	Indirekt Fluoresan Antikor Testi
IHA	:	Indirekt Hemaglütinasyon
KE	:	Kistik ekinokokkozis
MR	:	Manyetik Rezonans
PZQ	:	Praziquantel
US	:	Ultrasonografi
WB	:	Western Blot
WHO	:	World Health Organization

ŞEKİLLER DİZİNİ

Şekil No **Sayfa No**

Şekil 2.1. Echinococcus cinsi parazitlerin yaşam döngüsü.[37] 8

Şekil 2.2. EM'nin gelişim safhaları[26] 13

Şekil 2.3. *E.multilocularis*'in yaşam döngüsü.[45] 16

Şekil 4.1. Serumları çalışılan 305 kişideki EIgG-ELISA / Em2-Em18 ELISA pozitiflik oranları 38

Şekil 4.2. WB IgG çalışmasının sonuçları 44

Şekil 4.3. Ağrı Dağı eteklerinde bulunan volkanik kaya oyuklarında biriken kar veya yağmur suları 45

TABLOLAR DİZİNİ

Tablo No **Sayfa No**

Tablo 4.1. Çalışma grubundaki kişilerin cinsiyetlerine göre ELISA ve Western Blott pozitiflik oranları 39

Tablo 4.2. Kişilerin çalıştığı meslek gruplarına göre ELISA ve WB pozitiflik durumları 40

Tablo 4.3. Çalışma grubundaki kişilerin ikamet illerine göre ELISA ve WB pozitiflik oranları 41

Tablo 4.4. Serolojik olarak ELISA EIgG ve Em2-Em18 pozitif saptanan hastalarda Western blot pozitiflik dağılımları 43

Tablo 4.5. WB test sonucuna göre AE bilgi kaynağı dağılımı 45

1. GİRİŞ

Echinococcosis, sestodların Cyclophyllidae takımında bulunan Echinococcus türlerinin larvaları tarafından insanlarda tehlikeli doku yangısına yol açan bir parazitozdur.[1-5] Echinococcosis'e neden olan *Echinococcus granulosus* (EG), *Echinococcus multilocularis* (EM), *Echinococcus oligarthrus* (EO) *ve Echinococcus vogeli* (EV) türleri[6] için insanlar ara konaktır ve sırasıyla köpek ve köpekgiller, tilki ve benzerleri ile yabani kedigiller ve vahşi köpekler bu türler için son konak durumundadırlar. Bunlardan EG ile EM'ye ülkemizde ve dünyanın birçok bölgesinde rastlanmaktadır.[2, 6-11]

Taeniidae ailesi içinde yer alan Echinococcus türlerinin yumurtalarıyla kontamine yiyecek ve içeceklerle veya inhalasyon yoluyla yumurtalar ara konakların vücuduna girdikten sonra ince bağırsakta açılırlar. Yumurtadan çıkan larvalar çoğunlukla karaciğer olmak üzere akciğer ile diğer doku veya organlara yerleşerek kisttik yapıların oluşumuna yol açarlar.[12] Günümüzde uluslararası kabule göre Echinococcus türlerinin ara konaklarda yaptıkları kisttik yapılar farklı isimlerle tanımlanmıştır. Bunlar sırasıyla EG: Kisttik ekinokokkozis (KE) veya Hidatik Kist Hastalığı, EM: Alveolar ekinokokkozis (AE) veya Multiloküler Kist, EV: Polikisttik ekinokokkozis, EO: Unikisttik ekinokokkkozis olarak ifade edilmektedir.[2, 9]

EG'nin metasestod formu insanların ve kesimlik hayvanların sağlığını, verimliliğini olumsuz etkileyerek hem insanlar için ve hem de ülke için büyük ekonomik kayıplara neden olmaktadır.[9, 13, 14] Kisttik ekinokokkozis (KE) dünyada ve ülkemizde sıklıkla rastlanan önemli bir halk sağlığı sorunudur.[15-17] Enfeksiyon tüm yaşlarda görülmesine rağmen, genç bireylerin hastalığa daha yatkın oldukları ve cinsiyetin enfeksiyonda önemli bir rol oynamadığı bildirilmiştir.[16, 18, 19] KE, iyi huylu

karakter göstermesine rağmen, geç fark edilmesi durumunda, gerek hastadaki belirtileri ve gerekse de doku harabiyeti açısından önemli bir sorun teşkil etmektedir.[20]

Echinococcus multilocularis metasestodları tarafından insanlarda meydana gelen en ölümcül zoonotik hastalıklardan birine ise *Alveolar echinococcosis* (AE) denir.[21, 22] *Alveolar echinococcosis* dünyanın tropik olmayan bölgelerinde, özellikle kuzey yarım küresinde ve ülkemizde daha çok Doğu Anadolu Bölgesinde Erzurum ili ve civarında sık rastlanan endemik bir zoonozdur.[4, 23] EM ile enfekte yabani kedi, tilki ve kemirgen gibi etçil son konak hayvanların dışkılarıyla atılan yumurtalarla kontamine gıdaların insanlar tarafından alınmasıyla hastalık ortaya çıkar.[24] Hastalığın cinsiyet ve yaşa göre dağılımları farklılık göstermektedir.

EM metasestodları bir tümör gibi eşeysiz olarak çoğalırlar ve yerleştikleri organları fonksiyon kaybına uğratırlar. AE insanlarda 10-15 yıl gibi oldukça yavaş büyüdüğü için klinik belirtiler ortaya çıkmadan uzun zaman seyreder.[6, 21, 23, 25, 26] KE ile AE'nin ayrımının zor ve önemli olduğu,[27-29] ön tanısının günümüzde genellikle hastanın radyolojik görüntüleme teknikleri ile yapılmasına rağmen, ön tanının serolojik tanı yöntemleri ile desteklenmesinin önemi vurgulanmaktadır. KE ile AE'nin serolojik tanısında genellikle Western Blot (WB), Enzyme-Linked Immunosorbent Assay (ELISA), Indirekt Hemaglütinasyon (IHA) ve Indirekt Fluoresan Antikor Testi (IFAT) gibi tanı yöntemleri kullanılmaktadır. Tedavi sonrası hasta takiplerinde radyolojik görüntüleme tekniklerinin yetersiz kaldığı, bu nedenle hastaların serolojik tanı yöntemleriyle takip edilmesinin önemli olduğu vurgulanmıştır.[23, 30]

Hastalığın erken teşhis ve tedavisi mortalite ve morbiditenin azaltılması için önem arz etmektedir.[13] Ekinokokkozis'in tanısı için farklı metotlar uygulanmakta ve yeni metotlar da geliştirilmektedir.[13] Hastalığın karnivorlardan insanlara taşınması ve bu karnivorların, insanlarla benzer ve ortak alanlarda yaşıyor olması, bu alanlarda

hastalığın görülme riskine ek olarak karnivorun başka insanları da enfekte edeceği anlamına gelmektedir. Bu nedenle Doğu Anadolu bölgesinin sağlık merkezi olan Erzurum Tıp Fakültesi Araştırma Hastanesinde tedavi edilmiş ya da teşhis konulmuş hastaların yaşadığı bölge risk bölgesi demektir. Bu insanlara bulaş olmuş ise erken teşhis son derece önemlidir. Biz de öncelikle bölgemizdeki parazitozun ELISA ile prevalansını ortaya koymayı ve çıkan pozitif sonuçların WB yöntemi ile türlerin spesifik ayrımını yapıp hastaların hastalığa karşı hızlı ve etkili tedavi almasını ve sonuçlar hakkında kendilerini bilgilendirmeyi amaçladık.

2. GENEL BİLGİLER

2.1. Echinococcus Cinsinin Tarihçesi

Echinococcus'ların yetişkin şekilleri ve özellikle de metasestod formlarına ait bilgiler tarihin çok eski dönemlerine dayanmaktadır. M.Ö 16. yüzyılda eski Mısır hekimliği kayıtlarını içeren "Ebers Papirusları" Echinococcus hakkında bilgiler içermektedir. O zamanlarda kesimi yapılmış koyun ve sığırların iç organlarında sıvı ile dolu keseler görülmüştür.[1] Yine tarihi sırayla Hippocrates, sığır ve domuzda kist hidatiği tanımlamış, insan karaciğerinde bulduğu kisttik ekinekokkozisi su dolu kese anlamındaki "Jecur aqua repletum" olarak tanımlamıştır. Yine Aristotales, KE'nin karaciğer ve akciğerde harabiyete yol açtığını bildirmiştir. Galenos ise, sığırların karaciğerlerinde rastladığı içi su dolu keseleri insanlarda da gördüğünü ifade etmiştir.[31] Echinococcus cinsine ait özellikler ilk defa 1801 yılında aslen İsveçli olan C.A. Rudolphi tarafından tanımlanmıştır. 1852 yılında Siebold, koyun ve sığırlardan elde ettiği kistleri köpeklere yedirerek yetişkin Ekinokokları elde etmiş, ara konaklarda görülen kist hidatiğin parazitin larval şekli olduğunu ortaya koyarak, parazitin olgun şeklini *Taenia echinococcus* olarak tanımlamıştır. Alveolar kistin görülmesinden sonra ilk defa Vogel 1955 yılında *Echinococcus granulosus* ve *Echinococcus multilocularis* türlerinin birbirlerinden farklı iki tür olduğunu açıklamıştır[1]. K.M. Diesing, 1863 yılında Brezilya'daki pumalarda bulduğu parazite *Taenia oligarthra* ismini vermiştir. Rausch ve Bernstein 1972 yılında *Echinococcus vogeli* olarak isimlendirilen parazitin yetişkinini Ekvator'da bir çalı köpeğinde bulmuşlar ve larval formu ise Alessandro ve arkadaşları tarafından 1979'da Kolombiya'daki kemiricilerde rastlamışlardır.[1] Echinococcus'a ait 1920-1960 yılları arasında en az 10 tür önerisi yapılmasına rağmen Echinococcus cinsine daha sonraki yapılan çalışmalar sonucunda dört türün var olduğu kabul edilmiştir.[31]

2.2. Echinococcus Cinsi Parazitlerin Taksonomi ve Morfolojisi

Çalışmalarda Echinococcus genus'una ait toplam 16 tür ve 13 alt türün varlığı ifade edilmiştir. Ancak, biyolojik olarak kanıtlanamadığından çoğunun geçersiz veya birbirinin benzeri olduğu bildirilmiştir. Günümüzde Echinococcus cinsinde taksonomik olarak kanıtlanan 4 tür ise şunlardır; *Echinococcus granulosus, Echinococcus multilocularis, Echinococcus vogeli* ve *Echinococcus oligarthrus*'tur. Yine Rausch ve ark. yaptıkları deneysel çalışmada beşinci tür diye bilinen *Echinococcus cruzi*'nin *Echinococcus oligarthus*'un sinonimi olduğunu ortaya koymuşlardır. Echinococcus genusuna ait türlerin sınıflandırılması aşağıdaki gibidir.[32, 33]

Ülkealtı: Metazoa

Alem: Plathelminthes

Sınıf: Cestoda

Altsınıf: Eucestoda

Takım: Cyclophyllidae

Aile: Taeniidae (Ludwig, 1986)

Cins: Echinococcus (Rudolphi, 1801)

Tür: 1. *Echinococcus granulosus* (Batsch, 1786)

2. *Echinococcus multilocularis* (Leuckart, 1863)

3. *Echinococcus oligarthus* (Diesing, 1863)

4. *Echinococcus vogeli* (Raush ve Bernstein, 1972)

Echinococcus cinsine ait yetişkin parazitler 1.2-6 mm uzunluğunda: baş (skoleks), boyun ve 2-6 adet halkaya (proglottid) sahip gövdeden (strobilia) oluşan sestodlardır. Skoleks, üzerinde dört emici disk ve biri büyük diğeri küçük yapılı çift sıralı çengel taşıyan rostelyum bulunmaktadır. Boyun bölgesinden sonra gelen gövdedeki (strobila) proglottidlerden ilki olgunlaşmamış, sonraki olgun ve sonuncusu ise gebe halkadır. Son halka, genellikle parazitin boyunun yarısından fazladır; bu halkada 200-800 adet yumurta bulunmaktadır. Çift membranlı yumurtalar 20-50 µ büyüklüğünde olup onkosferi (embriyon) kuşatan embriyofor birbiri üzerine oturmuş bloklardan oluştuğu için, iki membran arasında radyan çizgilenmeler dikkat çekmektedir. Embriyofor, doğada bulunan yumurtadaki embriyonu çevresel kaynaklı olumsuz şartlardan korumaktadır. Kuru toprak ve dondurucu soğuklarda iki hafta embriyonun canlılığını koruyabilirken, kaynatılmaya ise bir dakika ancak dayanabilmektedir. Kesin konak tarafından yumurtalar atıldıklarında, içlerinde uygun ara konakları infekte edebilecek kabiliyete erişmiş olan, Olgunlaşmış embriyofor bulunmaktadır.[6, 7, 34]

Metasestodun (larval evre) yapı ve gelişim evreleri Echinococcus cinsine ait dört tür arasında farklılık gösterir. Yapısal olarak dört türün kistleri dış kısmından aselüler laminer tabaka ile desteklenen, iç kısımda bulunan germinal tabakadan oluşur. *EM'nin* dışında diğer tüm türlerde laminer tabaka konak tarafından meydana gelen adventisyal tabaka ile kuşatılır. Germinal tabaka çimlenme kapsüllerine eşeysiz gelişimle çoğalabilen tabakadır. Çimlenme kapsüllerinin ya da birincil kistin iç duvarından protoskoleksler meydana gelir. Embriyodan meydana gelen metasestod (kist hidatik) beş ayda 1 cm çapa çıkar, gelişmeye ve büyümeye devam ederek on ya da daha fazla yılın sonunda birkaç litre sıvı ile dolmuş büyük bir kisti meydana getirebilir.[26, 34, 35]

2.3. Echinococcus Cinsi Parazitlerin Hayat Döngüsü

Echinococcus cinsine ait türler genel olarak diğer sestodlarda ki gibi hayat döngülerini tamamlayabilmek için farklı iki memeli konak türüne gereksinim duymaktadırlar.[31] Yetişkin parazitler son konakların ince bağırsaklarında, larval formlar (metasestod) ise ara konakların iç organlarında bulunurlar. Son konak etoburlar çevredeki kistler içindeki protoskoleksleri oral yolla alarak enfekte olurlar. Mideye gelen protoskoleksler mide asidinin etkisi ile duodenom girişindeki pH değişimi ve safrayla etkileşim neticesinde evagine olarak tür, suş ve son konağın duyarlılığına bağlı olarak farklı zaman periyotlarında yetişkin parazit haline gelirler.[26, 36] Olgun parazit; kesin konak ince bağırsağının mukozasına iyice tutunarak yaşar.[34] Echinococcus yetişkinleri bağırsak içeriği ile beslendikleri için dokuları istila etmezler; bundan dolayı kesin konakta birkaç bin parazitin bulunduğu şiddetli enfeksiyonlar da dahi hastalık, sıklıkla belirti vermeksizin geçmektedir.[31] Cinsel olgunlaşma tür ve suşlara göre değişmekle birlikte 28 gün gibi kısa bir zaman zarfında yumurta üretiminin başlaması ile 3-4 haftada meydana gelir. Yumurtalar halkaların içinde ya da serbest olarak dışkı ile doğaya atılır.[7, 34] Çevreye salınan Echinococcus yumurtaları son konaklar için bulaşıcı nitelikte değildirler. Kesin konaklar için enfektif özellik taşıyan larva evresi olan metasestod yapının oluşması için farklı ara konak türlerine ihtiyaç duymaktadır.[31] Birçok memeli türü ara konak, oral yoldan aldıkları embriyonlu yumurta ile hasta olurlar. Mide ve ince bağırsağa gelen yumurtalar enzimler vasıtasıyla açılarak içinden serbest hale geçen onkosfer, çengel hareketi ile doku eriten emzimler sayesinde hızlı bir şekilde barsak villöz epitelyumuna nüfuz ederek lamina propria'ya kadar uzanır. Daha sonra venül ya da lenf damarına giren onkosfer kan ve lenf sıvısı vasıtasıyla karaciğere taşınır. Karaciğerin yapısal olarak kılcal damar yoğunluğu nedeniyle onkosferlerin bir kısmı burada tutulur, tutunamayanlar ise kalbe, akciğere ulaştıktan sonra burada ikinci

yoğunlukta kalırlar. Akciğerde de tutunamayanlar vücudun diğer doku ve organlarına giderek yerleşip kisttik (metasestod) yapıları oluştururlar. Larval formların gelişim zamanı değişiklik göstererek protosokolekslerin oluşumu birkaç ay sürmektedir. Organların bu durumdan etkilenmesi; ara konağa, ve Echinococcus'un tür ya da suşuna bağlı değişkenlik gösterir.[34, 36]

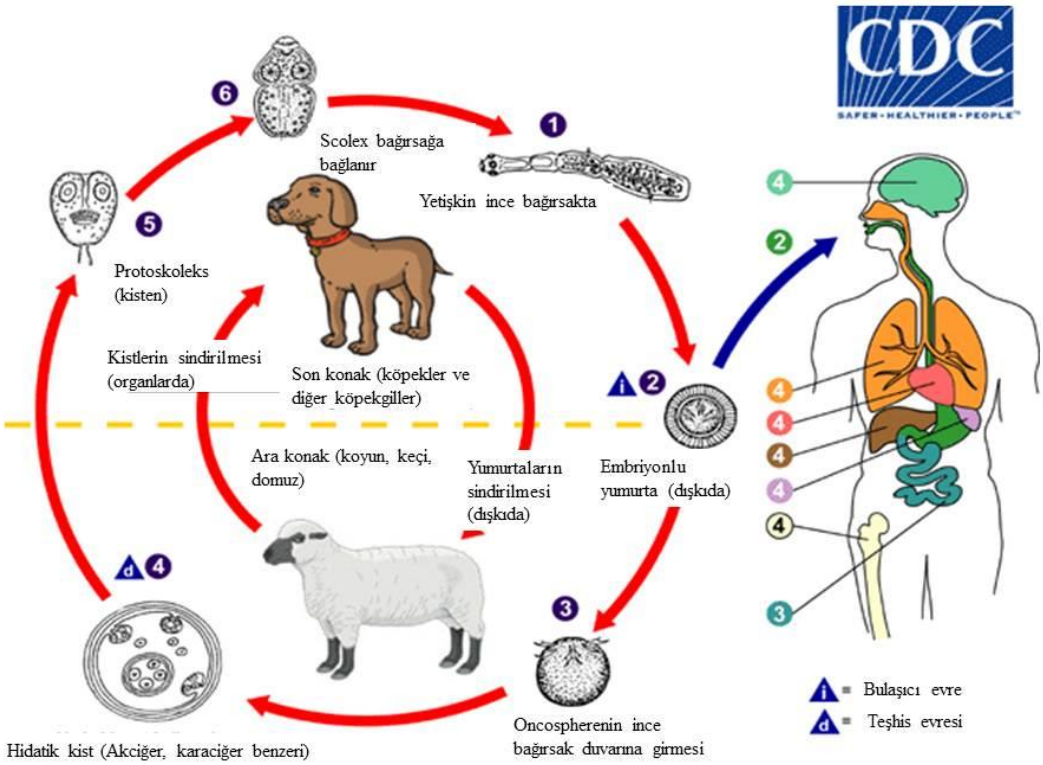

Şekil 2.1. Echinococcus cinsi parazitlerin yaşam döngüsü.[37]

2.4. Echinococcus Cinsi Parazitler

2.4.1. Echinococcus granulosus

Yetişkin EG 2.0-11.0 mm uzunluğunda, 0.6 mm eninde ve 3-4 halkadan oluşan küçük bir sestotdur. Skoleks 0.26-0.36 mm çaplarında küçük yapılıdır ve dört adet (0.10-0.13 mm çaplarında) kaslı çekmene sahiptir. Rostellum 0.11-0.14 mm çapa sahip iki sıra halinde dizili şekilde çengelleri olup bunlardan birinci sıradakiler ikinci sıradakilere göre daha büyük olduğu ve tüm çengellerin 28-50 tane olduğu

bildirilmiştir.[38] *EG*'nin boyun bölgesi oldukça kısa olup gövdesi (strobila) genellikle üç halkalı (proglottid) bir yapıya sahip olsa da halka sayısı 2-7 arasında değiştiği bildirilmektedir. Son halka gebe olmakla birlikte ondan bir önceki halka ise olgun halkadır. Yetişkin proglottidin boyu eninin iki katına sahiptir. Üreme organları gelişmiş olup dişi genital organlar proglottidin sonunda ki 1/3'lük kısmında bulunurlar. Yumurtalık söbemsi şeklindedir ve proglottidin ortasında yer alır. Vitellüs kesesi yumurtalığın arkasında bulunmaktadır. 25-80 arasında sayıları değişen testisler ise genital deliğin ön ve arka bölgelerinde yerleşmişlerdir. Halkanın orta kısmından ya da arka yarısından dışarı açılan genital delik tek taraflıdır. Gebe proglottidin uterusu iyi gelişmiş; halkanın içinde uzunlamasına ve yanlara doğru farklı sayılarda kısa, geniş ve kör şeklinde dallanmalar gösterir. Gebe halkaların her biri yaklaşık 200-800 kadar yumurta içermektedir.[32]

EG'nin yumurtaları yaklaşık olarak 32-36 µm x 25-30 µm ebatlarında, yuvarlak ya da hafif oval görünümlü ve ince cidara sahiptir. Diğer taenia yumurtalarına benzer ve içinde üç çift çengelli onkosfer barındırır.[9] Fertil hidatik kistlerden kökenlenen protoskolekslerin köpek ya da diğer karnivorlar tarafından oral yolla alınmasından sonra ince bağırsaktaki lieberkühn kriptlerindeki villuslar arasında derin bir biçimde evagine, nüfuz ederek yaklaşık 4-5 hafta içinde cinsel bakımdan olgun yetişkin parazitler meydana gelir. Parazit son konağın ince bağırsak mukozasına sıkıca tutunarak yaşar. Protoskolekslerin köpek ve ya diğer karnivorlar tarafından oral yolla alınması ile seksüel bakımdan olgun yetişkin parazit haline gelmesi arasında geçen süre prepatent periyot olarak adlandırılır.[34] EG son konağın ince bağırsağına yerleştikten 5-6 hafta sonra yumurta üretmeye başlar.[39] Bu safhayı gebe halkaların ya da yumurtaların dışkıyla doğal ortama atılması takip eder. Yumurtalar doğaya bırakıldıklarında ara konaklar için bulaşıcı özelliktedirler.[34]

Uygun ara konak tarafından kontamine yiyek ve içeceklerle ağızdan alınan EG yumurtaları mide ve ince bağırsaktaki enzimler sayesinde açılır ve onkosfer serbest hale geçerek bağırsak çeperinden girerek kan ve lenf yoluyla önce karaciğere sonra farklı doku ve organlara giderek yerleşirler. Embriyonlar çengellerini kaybederek kese haline dönüşürler ve zamanla büyüyüp gelişerek içi su dolu olan kese şeklini alırlar. Oluşan bu yapıya sulu kist ya da hidatik kist adı verilir. Bu kist çok yavaş büyüme gösterir ve zamanla insan başı büyüklüğüne kadar çıkabilir.[9, 40] EG kistinin duvarı dıştan içe doğru şu tabakalardan meydana gelir;

Fibröz tabaka (Fibröz kapsül), kistin en dışında bulunan kemik ve beyin kistleri gibi hidatik kistlerde bulunmayan tabakadır. Tamamen konak kökenli olup kistin geliştiği organ dokusunun parazite karşı bir reaksiyonudur, ayrıca kisti çevreleyerek koruma sağlar.

Laminar tabaka (Kütikül tabakası), yaklaşık olarak 1 mm kalınlığında katmanlı ve beyaz renkli yapıdadır. İçeriğinde kompleks yapılı mukopolisakkaritler tespit edilmiştir. Yarı geçirgen olup kemik hidatik kistlerinde bu tabaka oldukça az gelişir.

Germinal membran (Çimlenme zarı), İnce ve taneli yapıda olan kütikülün alt kısmında ve kistin iç yüzeyini saran bir zardan oluşmaktadır. En karakteristik özelliği ise doğurgan olmasıdır. Bu özelliğinden ötürü tomurcuklanma ile neslin devamı için gerekli olan protoskoleksler ile diğer yapıları meydana getirir, ayrıca kist sıvısının salgılandığı tabakadır. Bu tabakadan kistin içine doğru çimlenme kapsülleri uzanır ve ince bir sapla çimlenme zarına bağlanır. İçlerinde protoskoleksler mevcuttur.

Kist sıvısı, çimlenme zarı ile çevrelenmiş kist boşluğu içine gelişme esnasında kaya suyu benzeri berrak ve soğuk bir sıvı dolar. Sıvının pH'sı 7.2-7.4'tür. Çoğunlukla

steril olan bu sıvı içeriğinde albümin bulunmasına rağmen asitler ve ya ısıyla pıhtılaşmaz ve çok güçlü bir antijenik yapıda protein bileşimi içerir.

Çimlenme keseleri, kız veziküller de denilen bu kistler, iç ve dış yavru kistler olarak iki kısma ayrılırlar. Kız kistlerinden kopan çimlenme kapsülleri ve bu kapsüllerin parçalanmasından dolayı açığa çıkan protoskoleksler kistin tabanına yoğunlaşarak hidatik kum olarak adlandırılan bir çökeleği meydana getirirler. Bu çökeltinin mikroskopta incelenmesinde skoleksin çengelleri ile alev hücreleri görülür, ayrıca protoskoleks canlılık testi de yapılabilir. Bu tip kistlere fertil kistler denir. Bazı kistlerde ise kesinlikle protoskoleks görülmez, bu tip kistlere ise infertil (kısır) ve ya steril kist denir.[2, 9, 32, 38]

2.4.2. Echinococcus vogeli ile Echinococcus oligarthrus

EV ile EO temel olarak hem EG ve hem de EM'nin yapısal ve gelişimsel özelliklerini birlikte gösterirken, metasestodları polikisttik yapıya sahip olarak farklılık gösterirler.[32] EV'nin yetişkini Orta ve Güney Amerika kıtasında hayat süren yabani kedi ve köpeklerin ince bağırsağında yaşarlar. Paka (*Cuniculus paca*) denilen kemirici, bu parazit için kıtada yaşayan uygun ara konaktır. EV için insan da ara konak durumundadır. Erişkin paraziti taşıyan evcil köpekler, insanların hastalanması için rezervuar durumundadır. Metasestod formu, insan ve diğer ara konakların bünyelerinde polikisttik yapılı şekillerde görülür.[2] Yetişkin bir EV'nin boyu 3.9-5.5 mm dir. Skoleksinde 28-36 adet çengel bulunur. Parazitin vücudu üç halkadan meydana gelir ve ilk halka küçük olmasına rağmen uzunluğuna nispeten daha geniştir. Olgun proglottid dikdörtgen şeklinde ve kenarları birbirlerine karşı paralellik gösterir. Halkanın arka yarısında genital delik bulunmaktadır. 50-67 arasında sayıları farklılık gösteren testislerin ekseriyeti genital deliğin arkasında yer almaktadır. Uterus yanlara dallanma

göstermeyen ve genişlemeyen bir boru şeklindedir. Gebe proglottid ince ve uzun yapılıdır.[2, 32]

EV'nin kistleri genellikle boyları 2-80 mm arasında değişen yapıya sahiptirler. EV'nin metasestodu çok sayıda hücresel yapılar oluşturma eğiliminde olup polikisttiktir ve içi sıvı ile doludur. Birbirleriyle ilintili olan kistler laminar ve germinal tabakanın poliferasyonu ile oluşmaktadır. Dışa doğru poliferasyonla kistler hususan insanların akciğerlerinde polikisttik kistleri meydana getirirler.[32, 34] EV kistleri İnsanlarda karaciğerde bulunur, ancak akciğerler, plevra, kalp, perikardium, diyafram, mide, interkostal kaslar, omentum ve mezenterlerde de görülebilmesi olasıdır.[2] Türkiye'de şimdiye dek bir tek EV'ye rastlanılmamıştır.[41]

Echinococcus oligarthrus'un boyu 2.2-2.9 mm uzunluğa ve skoleksinde 26-40 arasında değişen çengellere sahiptir. Çengel boyları EV'den küçük ve EM ile EG'den büyüktür. Parazitin vücudu üç proglottidden meydana gelir ve son halka gebe iken, ondan bir önceki ise olgun halkadır. Strobilanın en geniş kısmı gebe proglottidin orta kısmıdır. Uterus yan dal vermez ve kese şeklinde olup EM'nin yumurtalığına benzemektedir. Parazit kistleri daha az boşluktan meydana gelir, ayrıca laminar tabakası EV'den daha incedir. Parazitin üreme kapsülleri EV'ye göre daha narin, ince ve küçük olmakla birlikte protoskoleks sayısı ve büyüklüğü daha fazladır.[32] Echinococcus türleri içinde yapısal karakter olarak vahşi kedilerin son konak olduğu tek tür *Echinococcus oligarthrus'tur*. İlk defa 1989 yılında Venezuela'da bir çocukta bu parazitin neden olduğu bir orbital kist tespit edilmiştir. Ülkemizde bu parazit kaynaklı bir kist ve ya hastalığa henüz rastlanmamıştır.[41]

2.4.3. Echinococcus multilocularis

2.4.3.1. *Echinococcus multilocularis*'in erişkini

Yetişkin parazitin vücudu 1.2-3.7 mm boyundadır. Skoleksin çapı 0.24-0.29 mm olup üzerinde dört adet 0.105-0.125 mm çapında üzerleri düz olan çekmeni vardır. Skoleksin ön tarafında iki sıra halinde dizilmiş 28-30 adet çengelleri bulunur. Çengellerin boyu EG'ninkine göre hem daha küçük ve hem de daha az sayıdadır. Parazitin boyun yapısı ince olup strobila 3-5 proglottidden oluşur. Bunlardan ilk halka 0.2-0.3 mm boy, 0.19-0.26 mm ene sahip iken ikinci proglottidin boyu 1/3 oranında uzamış ve üçüncü halka ise olgunlaşmamıştır. Matür halkalarda eşey organlar gelişmiştir. Hem matür ve hem de gebe proglottidde genital delik bulunmaktadır. Uterus kese şeklinde olup yan dallanma göstermemekle birlikte uterus 250-400 tane yumurta içermektedir. Testisler ise aynı halkada 30 tane içerir ve bunlar tanecikli yapılar şeklindedir.[9, 42]

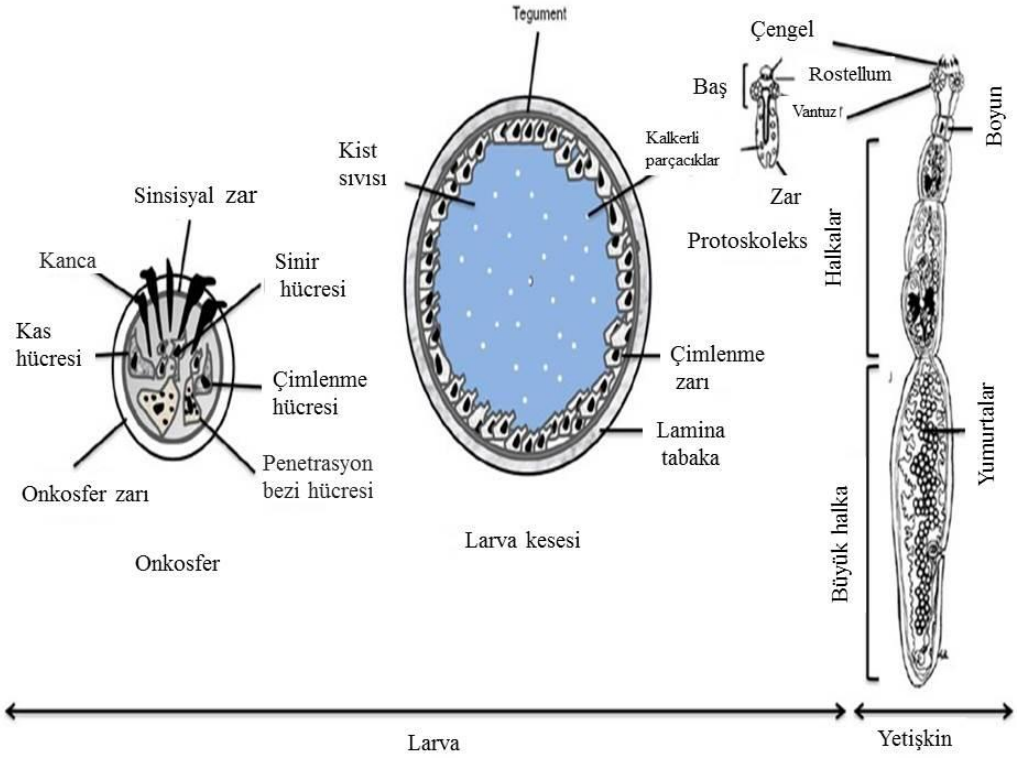

Şekil 2.2. EM'nin gelişim safhaları[26]

2.4.3.2. Echinococcus multilocularis'in yumurta ve larva formu

Parazitin yumurta yapısı EG yumurtasına fazlasıyla benzediği için ışık mikroskobuyla ayırt edilemez. Yumurtaların dış katmanı çift cidarlı ve cidarda enine çizgiler halinde olup, 29.5-40.5µm x 27.5-39.5 µm ebatlarında ve içlerinde üç çift çengelli onkosfer (embriyo) vardır. Ekinekok yumurtaları oval ya da yuvarlak olup, onkosfer etrafındaki kalın zar (embriyofor) embriyoyu olumsuz dış koşullardan koruyan en önemli yapısal katmandır. Bu embriyofor keratin yapısında ve geçirgen olmayan bir yapıdadır. EM enfeksiyonunda yetişkin parazitlerde yumurtanın gelişimi için yaklaşık 28-35 güne gereksinim vardır. Yumurtalar çevre şartlarına karşı oldukça dirençli olup donma derecesi altındaki sıcaklıklarda -80 ˚C ya da +50 ˚C'de canlılıklarını ve bulaştırıcılık özelliklerini uzun süre yaklaşık olarak bir yıl[7] koruyabilmekteler. Ancak bunlar, kurumaya ve yüksek sıcaklıklara karşı duyarlıdır[7]. Bundan dolayıdır ki bu parazite soğuk iklimlerde ve kutup bölgelerinde daha çok rastlanılmaktadır.[7, 9, 32, 42]

*Echinococcus multilocularis'*in metasestodu (larva formu); üç çift çengele sahip olan onkosfer, *EM* yumurtaları ile kontamine yiyecek ve içeceklerle uygun ara konak tarafından alındıktan sonra mide asiti etkisiyle ince bağırsakta açılarak bağırsak boşluğuna çıkar. Bu larva bağırsak lümenini delerek venöz ve lenf kanalıyla ilk önce karaciğere ulaşır ve genellikle burada tutunur, ya da vücudun farklı doku ve organlarına ulaşarak orada yerleşip gelişmeye başlar. Parazitin keseleri etrafında adventisyal tabaka (sınırlayıcı bir konak-parazit bariyeri) bulunmamaktadır.[39, 42] Ara konaktaki larvalar 3-4 mm çaplarında yuvarlak şeklinde çokça kist benzeri kesecikler oluşturur. Oluşan bu kistler çok boşluklu olup veziküller, infiltratif yapıda olup çok sayıda küçük veziküller ile yoğun bağ dokusundan meydana gelmektedir. Kistin büyüyüp gelişmesi germinal (çimlenme) zarın farklılaşmamış hücrelerinden hem iç ve hem de dışa doğru gelişmekte, ayrıca bu kistler hepatik sarkomlarla karıştırılması kaçınılmaz olan malign neoplasmlara

(kötü huylu tümör) benzetilmektedir.[32, 39, 43] Küçük veziküller gibi metacestode yapıların kan ya da lenfatik damarlara salınımı diğer organlarda metastaz oluşumuna yol açabilir.[39] Metastazlar genellikle akciğerler veya beyine olur.[34] Kistler birbirleriyle alakalı olup merkezde diğerlerinden daha büyük yapılı bir ana kese bulunmaktadır. Kistlerin içinde protoskoleksleri barındıran farklı yapıda küçük doğurucu kapsüller ile jelatin benzeri bir madde bulunmaktadır.[42, 43] Kistlerin içinde çok fazla protoskoleks bulunabilir ya da nadir olarak steril olabilir. İnsanlardaki multiloküler kistlerde ekseriyetle protoskoleks bulunmamaktadır.[36] Protoskolekslerin üretimi 2-4 ay içinde gerçekleşebilir, fakat bu durum ara konağın tür ve suşuna bağlı olarak daha kısa bir zaman da alabilir.[34] Özellikle soğuk çevre şartlarında, protoskoleksler uzun zaman canlılıklarını devam ettirmeleri sayesinde parazitin neden olduğu AE'nin daha çok yayılmasına yol açmıştır.[32, 42] Ana kesenin çimlenme zarı ve skoleksleri kist dışına doğru gelişerek üzüm salkımı tarzında yeni kistleri meydana getirmektedir.[43] Dolaysıyla ana kese çevresinde birbiriyle ilintili çokça yavru kistler oluşur. Ayrıca proteolitik özelliğe sahip kist maisi etraftaki dokulara yayılarak uygun zemin hazırlamakta olup, kist oluşumunu engelleyen dirençli adventisyal tabakanın oluşumunu inhibe etmektedir.[42] Kistleşmiş karaciğer süngerimsi hal alıp, kistin merkezinde çoğunlukla girintili çıkıntılı bir oyuk bulunur ve içinde hematoidin kristallerinden, kolesterin ile kireç maddesiyle, çengel ve kütikül gibi parazit artıklarından meydana gelen yeşilimsi ya da kurşuni bir çamur bulunur.[42, 44]

2.4.3.3. *Echinococcus multilocularis*'in ara ve son konakları ile hayat döngüsü

Echinococcus multilocularis'in en temel ara konakları Arvicolidae familyasındaki kemirgenler olup Soricidae, Sciuridae, Cricetidae, Talpidae, Muridae, Dipodidae ve Ochotonidae familyalarında bulunan çok sayıdaki küçük memeliler ara

konak durumundadırlar. İnsanlar ise rastlantısal konak olarak kabul edilmektedir. Ayrıca evcil köpek, at ve bataklık kunduzu, evcil ve yabani domuz, maymun ile goril benzeri hayvanların da rastlantısal konak olabilecekleri bildirilmiştir.[36]

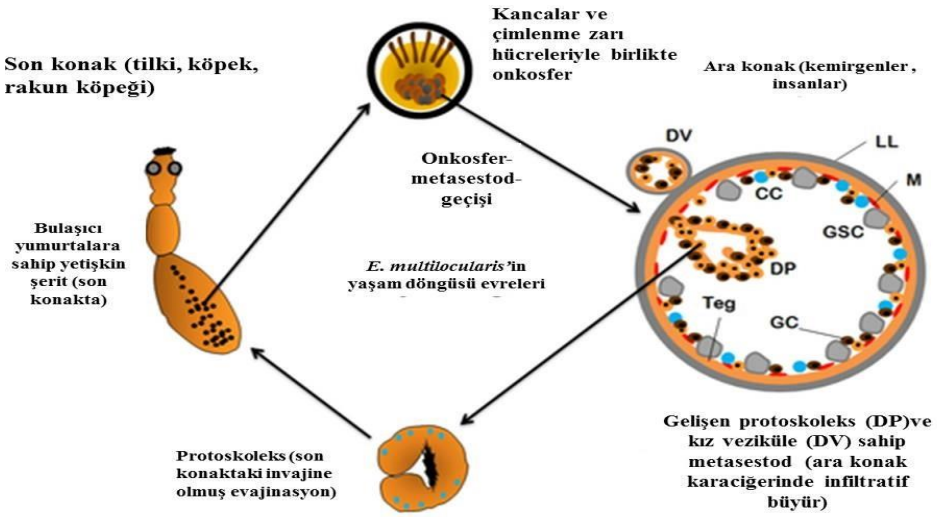

E. multilocularis'in yaşam döngüsü; (LL, Laminar tabaka; M, kas; GSC, Glikojen depolama hücresi; GC, Çimlenme zarı; Teg, Sinsityal zar)

Şekil 2.3. E.multilocularis'in yaşam döngüsü. [45]

Bütün ekinokok türlerinin son konakları etçil hayvanlardır ve ara konaklara nispeten çok daha spesikiktirler.[36] EM'nin başlıca son konakları özellikle Vulpes ailesinden *Vulpes vulpes* (kızıl tilki), *Vulpes corsac* (Korsak tilkisi), Alopex cinsinden *Alopex lagopus* (Kuzey kutup tilkisi) gibi kızıl tilkiler ile Canidae cinsinden kurt (Canis lupus), köpek (Canis familiaris) ve Felidae'lerden kedinin (Felis cati domesticus)'un ince bağırsaklarının son kısmında EM'in yetişkininin gelişebildiği bildirilmiştir.[7, 42] Konak özgüllüğündeki (spesifite) bu ayrışmaların sebebi tam olarak anlaşılamamasına rağmen son konak türlerinin ince bağırsaklarındaki bazı farklılıkların konak tercihlerinde etkili bir neden olacağı gibi safra yapısındaki farklılıkların da konak tercihlerinde özgüllüğü etkileyen bir durum olarak ifade edilmiştir. Farklı safra bileşenleri bazı ekinokok türleri ile suşların evaginasyonu, yerleşmesi ve gelişmesi üzerine pozitif bir durum sergilerken diğer bazı suş ve türler için ise litik ve toksik

tesirler gösterirler. Ayrıca fizikokimyasal, biyokimyasal ve beslenme ile ilgili durumlar da konak tercihinde ve duyarlılıkta etkin rol alabilirler.[36]

EM'*n*in konak zinciri tilki, köpek-kemirgenler (özellikle tarla fareleri)-tilki, şeklinde bir döngüdür. Enfekte tarla faresi ile avlanan tilki, köpek veya kedilerin ince bağırsağında parazit yetişkin hale gelmektedir. Köpekte parazitin yetişkin şekle gelmesi için geçen süre ortalama 1.5-2 ay olup uygun şartlarda hayat döngüsü kedi-fare-kedi şeklinde de olabilir. Hastalığın ara konağa bulaşı; EM'nin olgun yumurtalarıyla kontamine topraklar, su ve yiyeceklerle temasla ağız yoluyla veya solunum yoluyla alınmasıyla gerçekleşir.[42, 44] Çoğunlukla kırsal ve yüksek rakımlı yerleşik ormanlarda yaşayan insanlara rastlantısal olarak bulaşır.[26] Kızıl tilkilerin davranışsal esneklikleri, geniş bir yaşam alanı içinde yaşamalarını sağlar. Fırsatçı beslenme davranışları, kentsel alanların yakın zamandaki kolonileşmesinde önemli bir faktördür. Kentsel ortamlardaki gıdaların çeşitliliği ve bolluğu, kentsel tilkilerin küçük ev aralıkları içinde yaşamalarını sağlar ve böylece tilkiler diğer habitatlarda gözlenmeyen çok yüksek yoğunluklara ulaşabilir. Zürih kentinde, tilkilerde EM'nin yaygınlığı, en yüksek oranda kışın meydana geldiği bildirilmiş. Potansiyel ara konak türlerinde yaygınlık oranları da değişkendir. Sonuç olarak, Merkez Zürih, daha yeşil alana sahip yerleşim alanları tarafından çevrelenen yoğun bir kentsel alan; şehir sınırının ötesinde ormanlar ve tarımın yoğun olduğu kırsal alanlar bulunmaktadır. Kentsel alanda kentsel tilkiler için yüksek miktarda antropojenik (insan kaynaklı) yiyecek temin edildiği ifade edilmiştir.[46]

2.5. Alveolar Echinococcosis ve Önemi

Alveolar ekinokokkoz, Helmintlerin sestod sınıfından olan *Echinococcus multilocularis'*in metacestode (larval) evresinin insanlarda neden olduğu ağır zoonoz bir hastalıktır.[28, 47, 48] AE, dünyanın kuzey yarım küresinin soğuk veya sıcak bölgelerinin. en ciddi tehlikeli ve yaygın olan bir hastalığı olarak düşünülmektedir.[42, 49] Kuzey

Amerika ve Avrasya'dan elde edilen EM izolatları arasında bazı farklılıklar tanımlanmış olmasına rağmen, belirgin genetik karakter farklılıkları için kanıt bulunmamıştır. Bu durum, kuzey yarıkürenin (Asya, Avrupa ve Kuzey Amerika) geniş bölgeleri de dâhil olmak üzere çeşitli bölgelerdeki EM'nin insanlar için enfektif olduğu gerçeğine uygun bir durumdur.[7] Aslında AE'nin dominant ara konağı tarla faresi gibi küçük kemiriciler iken insan rastlantısal bir ara konak durumundadır ve insanda bal peteğine benzer petekli kist de denilen bir hastalığa yol açar.[9] Petekli kist çok yavaş büyür ve hastalık, tanıyı takip eden 10 yıllık süre içerisinde tedavi edilmeyen hastaların% 95'inden fazlasında ölümle sonuçlanır. Kronik olarak ilerleyen,[50] uzun (10-15 yıl)[42] asemptomatik bir dönem ile karakterize, kronik invaziv tümör benzeri, çoklu ve ekzojen olarak tomurcuklanan bir lezyon olan karaciğer enfeksiyonu gelişir.[50] AE'nin tespiti bu nedenle genellikle tesadüfi olmaktadır. Hastalık klinik olarak ortaya çıktığı zaman, lezyonlar genellikle tam cerrahi rezeksiyonun imkânsız olduğu bir ölçüde ilerler. AE'nin erken tanısı bu nedenle önemli bir konudur. AE veya neoplazmalar ve apseler gibi diğer lezyonlar arasında ayrım yapma zorlukları nedeniyle görüntüleme teknikleri genellikle yetersiz kalır. Bu nedenle antikorlara veya antijenlere dayanan immünolojik teşhis yöntemleri, gerekli bir klinik tanı işlemleridir. EM'nin işlenmemiş somatik antijenleri genellikle özgüllükte yetersiz görülür, ve bu yüzden tanımlama için daha spesifik ve hassas araçlar gereklidir.[50]

2.5.1. Literatür Işığında *Alveolar echinococcosis*

2.5.1.1. Dünyada

Alveolar echinococcosis epidemik olarak kisttik ekinokokkozis'e benzerlik göstermekte, ancak bu hastalıkta önemli bir fark, kesin konak tilkilerle insan ilişkisinin, köpekler ile insan ilişkisinden daha seyrek olmasındandır. Bunun içindir ki AE.

çoğunlukla tilki habitatlarına uğrayan veya onların derisi ile iştigal eden çoban, ormancı, oduncu, avcı veya derici gibi meslek sahiplerinde çok daha sık görülür. Parazit yumurtasıyla bulaşılmış akarsuların veya eritilmiş kar suyunun içilmesi de bu hastalığa yakalanmada önemli bir etkendir. Şayet köpekler ara konak durumunda olan enfekte tarla faresi gibi küçük memelilerle beslenirse bu durumda onlarda son konak olabilirler.[9] AE. Dünyanın kuzey yarım küresini içine alan Japonya, Çin, Türkiye, Balkanlar ile Avrupa ve Kanada ile Kuzey Amerika'yı (Alaska ve Merkez Kuzey Amerika) kapsayan geniş ormanlık ve kırsal[51] bir ekosistemde özellikle yaygınlık gösterir. Ayrıca hastalık, Rusya Federasyonu ile yakın komşularında da endemiktir.[2, 40-42]

Avrupa'da ilk vakalar güney Almanya'dan 1852 yılında bildirilmiş ve daha sonra diğer ülkelerden de AE bildirimleri gelmiştir. Fransa, Avusturya, Polonya, Almanya, Liechtenstein, Belçika gibi ülkelerden elde edilen verilere göre yaygınlık oranı 0.02-1.4/100000 olduğu görülmüştür. Kentsel alanlarda tilki popülasyonundaki artış nedeniyle son yirmi yılda parazit miktarında artış olduğu ve bundan dolayı insanların hayatını fazlasıyla tehdit etmeye başladığı ifade edilmiştir.[41]

Japonya'da ayrı zamanlarda yapılan çalışmalarda Rebun adası ve Hokkaido'da 1937 den beri toplamda 373 vaka (6.1/yıl) bildirilmiştir. Kuzey Amerika'nın Kuzey Tundra ile Orta-Kuzey kesimlerinde endemik olduğu ve bunlardan Kuzey Tundra'da ortaya çıkan enfeksiyonun hemen tamamının Alaska'daki nadir Eskimo'da görüldüğü, diğer bölgede ise günümüze kadar sadece iki vakanın tespit edildiği bildirilmiştir.[41]

İnsan Alveoler ekinokokkozun Avrupa'nın merkezi bölgesinde, EM'nin kırmızı tilkilerin % 35-65'inde yüksek bir prevalansı kaydedilmiştir ve tilkiler muhtemelen EM yumurtaları ile çevresel kontaminasyonun çoğundan sorumlu

tutulmuştur. Ayrıca, son çalışmalar EM'nin daha önce tahmin edilenden daha fazla ve daha geniş bir alana yayıldığını göstermiştir.[52]

Orta Avrupa'da Alveoler ekinokokkoz için gönüllü olarak 559 hasta kayıt altına alınmıştır. Hastaların çoğu, doğu Fransa'dan batı Avusturya'ya kadar olan bölgelerdeki kırsal topluluklardan ve sadece tek bir hastanın, endemik merkez Avrupa bölgesinden uzakta olduğu bildirilmiştir. Hastaların % 78'inde hastalık belirtisi tespit edilmiştir. Alveoler ekinokokkoz, esas olarak karaciğer hastalığıdır. 559 hastanın 190'ı (% 34) parazitik larva dokusunun yayılmasından oldukça etkilendiği bildirilmiş.[53]

İsviçre de yapılan retrospektif bir çalışmada AE. tanı ve tedavisi yapılan üç ana sağlık merkezinin 50 yıllık veri tabanları incelenmiş ve 494 hastanın varlığı tespit edilmiş.[54]

Macaristan'da Casulli A. ve ark.'ın yaptığı bir çalışmada, Kasım 2008 ve Şubat 2009 ayları arasında Macar topraklarının tümünden rastgele toplam 840 kızıl tilkinin (Vulpes vulpes) karkası toplanmış. Tüm tilkilerden elde edilen bağırsak mukozası sedimantasyon ve sayma tekniği ile incelenmiştir. Başkent Budapeşte'nin kırsal altı bölgeleri ile 19 Macar ilçesinin 16'sının kızıl tilkilerinde yetişkin EM tespit edilmiştir.[55]

İnsan Alveoler ekinokokkozun immünteşhisini rekombinant Em18 antijeni (rEm18) ile daha fazla değerlendirmek için, 208 serum örneği Enzyme-linked Immunosorbent Assay (ELISA) ile incelenmiştir. rEm18-ELISA'nın sonuçlarını karşılaştırmak için, seçilen 45 serum örneği (5'i AE, 6'sı CE 34'ü ise diğer hastalıklara sahip) Immunoblot ve ELISA analizi ile değerlendirilmiş ve sonuçlar rEm18'in serodiagnoz için oldukça yararlı olduğu tespit edilmiştir.[56] rEm18 ile ilgili benzer çalışmalar Sako ve ark. tarafından da yapılmıştır.[21, 57]

Bart JM ve arkadaşları tarafından tıbbi laboratuvar rutin işlemlerde insan alveoler ekinokokoz (AE) olgularının tanısında en iyi serolojik stratejinin tasarlanması

için yapılan çalışmada, indirekt hemaglutinasyon (IHA) ile Em2plus-ELISA ve / veya recEm18-ELISA gibi 2 tarama tekniği kullanılarak 47 AE hasta serum örneklerinden 46'sı pozitif tespit edilmiştir. Daha sonra sonuçların doğrulatılması için, Immünoblot (recEm18-IB) tekniğinden yararlanılmıştır.[58] Benzer diğer bir çalışmada Ito A. ve ark., hem AE ve hem de CE kaynaklı Ekinokokkozun spesifik ayırımının yapılması için daha güvenilir bir duyarlığa sahip olan AgB-WB'ın varlığını, ve AE'nin tespiti için en spesifik olanın Em18–WB olduğunu ve AE'nin spesifik teşhisi için güvenilir olan Em2^{plus}-ELISA olduğunu tespit etmişlerdir.[59, 60] Jıang L. ve ark. tarafından AE'nin ilerlemiş safhalarında Ultrasonografi (US) ile Bilgisayarlı tomografi (BT)'nin tanı için yaygın kullanımının genellikle yorumlanmasının güç ve güvensiz olduğu bildirilmiştir.[22]

2.5.1.2. Türkiye'de

Yurdumuzda, ilk vaka 1939 yılında bildirilmiş ve AE'nin KE'ye göre daha az sıklıkta rastlandığı ifade edilmiştir. 1980-1998 yılları arasında birbirlerinden farklı bölgelerden toplam 202 AE olgusunun tespiti bildirilmiştir.[41, 61] Hasta vakalarının çoğu Doğu ve Güney Doğu Anadolu Bölge illerinden olduğu bildirilmiştir.[41] Türkiye'de AE açısından evcil ve yaban hayvanları üzerine yapılmış detaylı bir çalışmanın olmamasına rağmen EM'nin hem son konakları ve hem de ara konaklarının küçük kemiriciler ve nispeten kızıl tilkiler olduğu ifade edilmiştir. Bu doğrultuda 1965 yılında Merdivenci tarafından tek bir vaka olarak yaban tilkisi kaynaklı EM'nin varlığı bildirilmiştir.[61]

Erzurum Atatürk Üniversitesi'nde 1987-2000 yıllarını kapsayan dönemde 40 AE olgusu Polat ve ark. tarafından saptanmıştır.[62] Başka bir çalışmada ise aynı bölgeyi içine alan 1.5 yıllık biz zaman diliminde 39 vaka bildirilmesiyle ortaya çıkan sonuç doğrultusunda bu bölgede AE'nin varlığı üzerine dikkat edilmesinin gereği ortaya

konulmuştur.[63] Diyarbakır ve Şanlıurfa'da bulunan Dicle ve Harran Üniversite hastanelerinde 1980-2000 yıllarını kapsayan dönemde 47 olgu saptanmış ve bunların hepsinin Karaciğer yerleşimli olduğu bildirilmiştir.[64] Yine Çiçek ve ark.,[65] tarafından Diyarbakır'dan 2013 yılında 2 AE vakası sunulmuş. 2013'te sundukları bildiride 2 İstanbul Üniversitesi genel cerrahi bölümünde 32 AE tanılı hasta tespiti yapılmış ve bunların tamamının karaciğer merkezli olduğu bildirilmiştir.[66] Ege bölgesinden İzmir Dokuz Eylül Üniversitesi'nden son 21 yılın vakaları değerlendirildiğinde hastaneye başvuran çeşitli illerden gelen hastaların 8'inde AE olgusu tespit edilmiştir.[67]

Çiftçioğlu Ocak 1966-Haziran 1995 yılları arasında Patoloji Anabilim Dalı arşivinde toplanan toplam 289 olgudan 204'ünün uniloküler kist 85'inin ise multiloküler kist olarak saptadıklarını bildirmişlerdir.[68] Dülger ve ark.'ın olgu sunumu olarak Yüzüncü Yıl Üniversitesi Tıp Fakültesi Gasterenteroloji servisine başvuran hastada hepatik ven tıkanıklığı tanısıyla yapılan testler sonucu AE olduğunu tespit etmişlerdir.[69] Başka bir olgu sunumunda ise Ankara Yüksek İhtisas Hastanesi Patoloji bölümüne gelen kist örneğinin AE kaynaklı olduğu ve hastanın doğu illerinden geldiği; kendisine önceden hidatik kist teşhisi konup ameliyat olduğu, ancak şikâyetlerinin artarak devam etmesi sonucu tekrar muayene edilmesiyle hastanın EM kaynaklı hasta olduğu tespit edilmiştir.[70] Aldemir OS'nin 2004'te yayınladığı makalede ise 258 vaka bildirilmiştir.[71]

Uysal ve ark., tarafından 1986 yılında 20 AE vakası sunulmuş, ayrıca kendileri Türkiye'den önceden sunulan 137 vakanın tekrardan gözden geçirilmesini yaparak toplam 157 hastanın %91'i Türkiye'nin Doğu ve Orta bölgelerinden veya soğuk iklim özelliği taşıyan Doğu Karadeniz bölgesinden olduğunu tespit etmişlerdir.[72]

Türkiye'de AE'nin özgül ve hassas duyarlılık tanısı bakımından son yıllarda farklı çalışmalar yapılmıştır. Korkmaz ve ark. tarafından 39 AE ve 109 KH'li hastadan

elde edilen serum örnekleri Em70 ve Em90 antijenleriyle WB yöntemiyle çalışılmış ve sonuçta %99.51 özgüllük ile % 100 duyarlılık tespit edildiği bildirilmiştir.[63]

2.5.2. Tanı

2.5.2.1. Klinik tanı

EM ile enfekte olunan bir hastanın yıllarca belirti vermeksizin hastalık tümöral bir yapı gibi ilerler. İlerlemiş olgularda hastada iştah ve kilo kaybı, karaciğerde büyüme, sertlik ile düzgün olmayan karaciğer ve karında assit ve özellikle karaciğer olgularında yüksek ateşle[73] kendini gösterir.[74] Akciğer AE tutulumunda ise hastada öksürükle ilk bulgu belirir ve akabinde ateş, sırt ve göğüs ağrısı, hemoptizi, balgam çıkarma ve dispne ile alerjik belirtilerle hastalık belirtilerinin ortaya çıkabileceği bildirilmiştir.[73]

2.5.2.2. Etiyolojik tanı

AE'nin tanısında görüntüleme yöntemleri, yaygın olarak kullanılan ilk basamaktır. Görüntüleme metotlarıyla belirlenmiş kisttik yapıların etiyolojik olarak doğrulanması ve ayırıcı görüntüleme verileri olmayan hastalarda kesin tanı için hasta serumundaki antikorların tespitine yönelik serolojik ve immünolojik tanı yöntemlerinin uygulanması gerekmektedir.[75]

Görüntüleme yöntemleri

Alveolar echinococcosis'in tanısı için hem halk taraması ve hem de hastanelerdeki klinik muayenelerde Ultrasonografi (US) görüntüleme yöntemi tanı koymada yardımcı bir etkendir. Vakaların çoğunda, US ile görüntülerde intrahepatik yapıların yalancı neoplastik yapılarla heterojen yapının dağınık olarak kalsifikasyon içermesi ve malign yapıların kenarlarının düzensizliği şeklinde görülür. Endemik bölge hastanelerinde US'de belirlenen kitlelerin sıklıkla karaciğere yayılmış kalsifiye lezyonlar ya da nodüller gibi olduğu tespit edilmiştir. Eğer kalsifiye yapılarla ilişkili

olarak özgül serolojik uygulamalar pozitif sonuç verirse hastalığın gelişmemiş yapıları olduğu yorumları yapılabilir.[76, 77] Ayrıca deneysel olarak deneklerde oluşturulan AE.'nin, Doppler US tanı ve takibe uygun olabileceği bildirilmiştir.[78]

AE, sınırları net veya yüksek dansite halkaları olmaksızın coğrafik, infiltratif lezyonlara yol açabilir. Bu düşük yoğunluğa (14-40 HU) sahip lezyonlar kistlerden öte solid (katı) yapılardır. IV (İntra venöz) kontrastlı uygulama yapıldığında düşük miktarda dansite artışı görülebilir. AE'de kalsifikasyon oluştuğunda şeklinin halka tarzında olmayıp çoğunlukla amorf yapılı olduğu gözlenmiştir. Alveolar kist santral yerleşimli olduğunda ise hepatik lober atrofiye neden olur.[79, 80] Belli bir radikal cerrahi yapılmadan önce ya da özellikle karaciğer nakli öncesi kesinlikle serebral Bilgisayarlı Tomografi (BT) yapılması hayati değer taşımaktadır. Metastaz yapıların akciğer ve/veya beyinde, tek ya da çoklu tümöral yapı gösterdiği bilinmektedir.[76, 77, 81]

Normal yöntemlerle AE'nin etken parazitinin canlılığı ölçülememektedir. Fluorodeoxyglucose Positron Emision Tomografi (FDG-PET)'si AE lezyonlarının canlılığını ölçmek için glikoz metabolizmasındaki enzim aktivasyonunun larva yapılarında birikerek onların görülür hale gelmesi esasına dayanır. FDG_PET ile AE yapılarının nekrozu ve tedavi süresince ilaç etkinliğinin gösterilebilmesi yönünden değerlidir. Dolaysıyla nükslerle ortaya çıkan metastazların değerlendirilmesinde hekimlere fazlasıyla yardımcı olacağı bildirilmiştir.[82, 83]

AE'li hastalarda kisttik lezyonlar, (Manyetik Rezonans) MR ile tipik bir şekilde bal peteği ya da üzüm salkımı görünümünde kolaylıkla görülmektedir. Kisttik yapı 1 cm çapından daha küçük çok sayıda yuvarlak boşluklardan meydana gelir. Bu metot ekseriyetle yüksek -dansitede T2- görüntülemede üstünlük sağlar.[83] MR multiplanar kabiliyeti ile AE'nin plevraya, akciğere, perikard ile kalbe transdiafragmatik yayılımı

gibi karaciğer dışı uzanımını belirlemede faydalıdır. Hepatik ven ve vena kava inferior gibi yapılar ile hepatik kistler arasındaki ilişkiyi MR iyi gösterir.[84, 85]

AE'nin Akciğer metastazını Akciğer radyografisi ile hekimleri tanıya götüren ilk ve en kolay yoldur. AE'nin Akciğer tutulumu, tümöral yapı gösterdiğinden cerrahi müdahale planlanıyorsa öncelikle karaciğer naklinin temeli olan tamamlayıcı radyografi ile akciğer BT görüntüsü alınması önerilmektedir.[83, 86]

Histopatolojik Yöntem

Patolojik tanıda AE doku örnekleri Hematoksilen-eozin ile boyandığında etken parazitin bulunduğu yerin çevresinde granulom yapıları ince zarlar şeklinde görülür. Kisttik yapılarda fibroblastlar, makrofajlar, çok çekirdekli dev hücreler ile parazitli kesecikler bulunur. KE'in aksine AE'li kesitlerde her olguda protoskoleksler görülmezler, ancak vakaların sadece %15'inde görülebilirler.[83, 87]

Moleküler ve Serolojik Yöntemler

AE'nin Moleküler tanısı, yıllarca EG ile EM arasındaki tür ayrımında zorluklar yaşandığı için bu ayrımın netleşmesinde önemli bir metottur. Orijinal bir şekilde EM'in genomik faj lambda EMBL4 alt-kitaplığından ayrıştırılarak elde edilen 0.6 kB'lık DNA fragmanının bakteriyel Bluescript M13+(BS+) plasmidine subklonlanması vasıtasıyla, EG ile EM için özgül olan rekombinant bir plasmid (kodlanmış pAL1) elde edilmiştir. Bu probe Southern hibridizasyon denemelerinde farklı iki Echinococcus türünü net bir şekilde ayrıştırmıştır.[88]

AE'de serolojik tanı metotları içinde en iyi sonuçlar ELISA ve Western yöntemleriyle elde edilmiştir. EG ile EM arasında tür ayırımını yapmak için ELISA kullanıldığında duyarlılık ve özgüllük bakımından yeterli görülmez. Dolaysıyla EM'de

Em 16 ile Em18 olarak adlandırılan iki farklı protein tespit edilmiştir.[89] Yarı saflaştırılmış EM antijeni ilk defa Gottstein ve arkadaşları tanımlamıştır[86] ve çalışmalarında Em2 antijenini bulmuşlardır. Yine Em2 antijenine karşı affinite kromatografik yöntemle saflaştırılarak 1991 yılında monoklonal antikor üretilmiştir. Çalışmaya göre bu antijen kistin laminal tabakasında bulunmaktadır.[86] Yine Ito ve ark. 1995'te EM18 ile Em16 olarak adlandırdıkları iki antijeni tanımlamışlardır. Em16'nın EG ile çapraz reaksiyon verdiğini saptamışlar.[90] Em18 antijenine karşı antikorların, bir kısım KE hastalarının serumlarında bulunurken, Em2 & II/3-10 (Em2^{plus}ELISA) antijenlerinin Em18 ile kıyaslandığı çalışmalarda; Em18 antijeninin AE'nin serolojik tanısında kullanışlı olduğu ve aktif AE kist mevcudiyetiyle Em18 antijenine karşı antikor cevabı arasında bir ilintinin olduğunu bildirmişler.[91] Serolojik uygulamalar KE'ye kıyasla AE'nin teşhisinde daha güvenilir olduğu tespit edilmiştir. AE teşhisinde kullanılan testlerin hassaslığı %82-97 arasında değişirken, saflaştırılmış ya da rekombinant ve spesifik antijenlerle uygulama yapıldığında özgüllüğü oldukça yüksek (%94-100) çıktığını ifade etmişlerdir.[92, 93] Birinci basamak tarama testi olarak EG ya da ham EM antijenleri kullanılırsa, test sonuçlarını değerlendirmek ve sonucu olumlu çıkan hasta serumlarındaki çapraz reaksiyonları belirlemek için ikincil testlere gereksinim olduğu bildirilmiştir.[94, 95] Bu hedef doğrultusunda IgG4-ELISA ya da WB metotları uygulanabilirliği önerilmiştir.[60, 91, 94] AE'li hastaların erken tanısı için Seroloji ile birlikte US'nin kullanılması belirti vermeyen parazit rezervuarların tespiti için yerel birey taramalarında tavsiye edilebilir, ancak ister cerrahi ve isterse ilaç tedavisi alanlarda tedavinin etkinliğini değerlendirmede bu testlerin değerinin sınırlı kaldığı buna bağlı olarak verilen tedavi ile ya da kendiliğinden iyileşme ile hastalarda antikor seviyelerinde birkaç yıl içinde azalmanın olduğu dolaysıyla bu durumdaki hastaların

tedavi sonrası takiplerinde seroljik testlerle birlikte görüntüleme yöntemlerinin kullanılması önerilmiştir.[92, 93]

2.5.3. Tedavi

Nadir görülen ve tedavi edilmediği takdirde %90 ölümle sonlanan AE'nin tedavisi için cerrahi, kemoterapi ve girişimsel prosedürler dahil olmak üzere çeşitli seçenekler vardır.[9] Ancak akla gelen ilk seçenek cerrahi olmasına rağmen etken parazitin dokuda yaptığı düzensiz infiltrasyon ve dokunun tamamını istilasından dolayı cerrahi girişim her daim başarılı sonuç vermediği ifade edilmiştir.[7] Hasta için cerrahi seçenek kaçınılmaz ise; tedavi için ameliyat sonrası iki yıl düzenli olarak ilaç tedavisi uygulanmalıdır. Bazı durumlarda ise (inoperabl vakalar, radikal olmayan kazıma, karaciğer nakli) ömür boyu ilaç tedavisinin uygulanmasının gerekliliği bildirilmiştir.[9] Karaciğer transplantasyonu nadiren endikedir ve nispeten ameliyat sonrası metastaz oluşumu riski yüksektir. Bu durum immün baskılama altında tamamen rezeksiyon yapılamayan ve çoğalabilen küçük parazit kalıntılarına bağlı olduğu vurgulanmıştır.[7] AE'nin, insanlarda erken teşhis edilmesiyle karaciğer lezyonlarının ameliyatla kazınıp alınması işlemi hasta için tam bir tedavi olanağı sağladığı bildirilmiştir.[70, 75]

Medikal tedavi için albendazol (10 mg/kg/gün, 14 günlük intervallerle, uzun süre), mebendazole (50mg/kg/gün, 3-6 ay), alternatif olarak ta praziquantel tavsiye edilmektedir.[9] ABZ ile uzun süreli tedavi, kontrol edilen tedavi edilmemiş eski kaynaklara kıyasla, 10 yıllık hayatta kalma başarı oranını % 6-25'ten % 80-83'e çıkardığını bildirmişlerdir. ABZ beta-tubulin'e bağlanır ve EM'te emilim fonksiyonlarını baskılar. ABZ ayrıca, insan konakta da beta-tubulin'e bağlanır. Tedavi, germinal tabakanın oluşumunu engelleyerek protoskolekslerin yıkımına yol açar ve dolayısıyla metacestode proliferasyonunun inhibisyonu ile sonuçlanır.[70, 96] ABZ tedavisi, bazı durumlarda parazitostatik olarak kabul edilir, benzimidazoller, ise in vitroda

parazitosidal bir etki gösterdiği bildirilmiştir.[48] Hekimler tarafından AE'de hastalara benzimidazol türevleri ilaçlarla tedavi süreci başlatılır, ancak bunlarla metasestodun gelişimi baskılanmış olduğu, ancak hastalığın tedavi edilmediği bildirilmiştir.[97] Yüksek dozda verilen mebandazol ile yapılan tedavilerde, hastaların %48.7'sinin karaciğerinde var olan kisttik lezyonun gözle görülür biçimde küçüldüğü, klinik tabloda iyileşmenin olduğu ve sağ kalım süre uzatımı oranlarında artmanın olduğu tespit edilmiştir.[98]

2.5.4. Korunma ve Kontrol

WHO'nun 1984 yılında yayınladığı "Echinococcosis/Hydatidosis'in İzlem, Korunma ve Kontrolü'' ile ilgili yayınında EM'ye karşı herhangi bir korunma programlarının yapılmadığı bildirilmiştir. Bu parazitin primer hayat döngüsünün silvatik oluşu ile daha birçok nedenden ötürü parazitin yayılımının önlenmesi zor olmaktadır. Kontrol için gerekli temel prensiplerin yetersiz kalışından dolayı konu üzerinde fazlaca çalışma yapılmasına gereksinimin varlığı bildirilmiştir.[7, 99] Tilkilerin Kurile adalarından Rebun adasına naklinden sonra EM Japonya'da endemik hale gelmiştir ve kayda değer oranda insanlarda morbidite ve mortaliteye yol açmıştır. Akabinde 25 yılın sonunda parazitin son konaklarının ortadan kaldırılmasıyla EM'nin Rebun adasından kökü kazınmıştır. 1950-1955 yıllarında 3000'den fazla köpek ile 2000'den fazla tilki imha edilmiştir. Yeterli miktarda uygun son konak olmadığı takdirde parazit, hayat döngüsünü tamamlayamaz. Rebun adasındaki bu uygulama endemik olan paraziter bir varlığın eradike edilmesine iyi bir örnek teşkil ettiği vurgulanmıştır.[99]

Son konakların itlaf edilmesi yerine antihelmintik ilaçlar ile tedavi edilmesi yaklaşımı daha kabul görmüş ve Almanyada yaşayan yaban tilki popülasyonunda başarıyla uygulandığı bildirilmiştir.[100] Evcil kedi ve köpeklerin endemik bölgelerde, parazitin larval formunu barındıran kemirgenleri yiyerek EM ile enfeksiyona

yakalanırlar. Ayrıca EM yumurtalarıyla kontamine olan yerel bölgelerde son konakların varlığı ile insanlar arasındaki ilişki kayda değer bulunduğu bildirilmiştir.[99] Yüksek endemiteye sahip bölgelerde PZQ ile tedavi uygulaması Alaska'daki St. Lawrence Adası'nda yapılan bir çalışmada denenmiş, program kapsamında 10 yıl süresince yakalanan farelerde enfeksiyon oranı %29'dan %5' düştüğünü, ancak kontrol programı uygulanmasının bitiminden hemen sonra yine eski değerlere dönüldüğünü ifade etmişlerdir.[101] Yine zoonozu önlemek için EM'nin endemik alanlarında yaşayan ve kemirgenlere erişimi olan köpekler, praziquantel veya epsiprantel içeren etkili antihelmintik ilaçlarla 4 haftalık aralıklar şeklinde tedavi edilmesi gerektiği vurgulanmıştır.[102]

Echinococcosis'in silvatik ve kırsal hayat döngüleri dikkate alınarak kontrol ve korunma yollarının ciddiyetle ele alınması ve uygulanmasının, özelliklede devlet politikasıyla bir proje halinde sahada çalışılması tavsiye edilmektedir.[4]

EM enfeksiyonu, erken dönemde teşhis edildiğinde karaciğer lezyonlarının cerrahi rezeksiyonu tedavi için olumlu bir sonuç olabilir. Hastalığın erken tanısını tespit edip AE'nin yol açtığı mortalite ve morbiditeyi azaltmak amacıyla Çin, Avusturya, Alaska, Almanya ve Fransa gibi çeşitli ülkelerde insan popülasyonun taranması, yapılmıştır.[6, 103]

Korunma ve kontrolde en önemli stratejik etkenin bir parçası eğitimdir. EM hakkında eğitim; parazitin hayat döngüsü ile enfeksiyon yollarını ve bulaş risklerini, korunma yöntemleri gibi alanlarda bilgilendirmeyi amaçlamalıdır. Bilgiler hedef toplumlara değişik bilgi iletişim araçlarıyla veya el broşörleriyle ulaştırılmalı. Bunlar yapılırken topluma gereksiz korkuyu değil toplumsal bilgilenme sağlamaya dikkat edilmelidir.[7, 99]

3. MATERYAL VE METOT

3.1. Materyal

Atatürk Üniversitesi Yakutiye Araştırma Hastanesinin Genel Cerrahi ve Göğüs Cerrahi kliniklerinde önceden AE tanısı almış ve muayene veya opera olmuş insanların otomasyon sisteminden; Atatürk Üniversitesi Tıp Fakültesi Klinik Araştırmalar Etik Kurulu, 29.01.2016 tarih B.30.2.ATA.0.01.00/3 sayı ve 29 no'lu karar dâhilinde alınan iletişim bilgileri doğrultusunda belirlenen hastalar ve yakınları çalışma grubu olarak seçildi. Çalışmaya Erzurum ve civarındaki Kars, Ardahan, Iğdır, Ağrı ve Erzincan gibi illeri kapsayan önceden muayene ya da opera olmuş KE ve AE'li hastaların adreslerine gidilerek yaşları 6-85 arasında değişen kadın-erkek toplam 305 meskun insandan gönüllü olarak kan alındı.

Çalışmalar için Echinococcus IgG-ELISA (Novalisa Echinococcus IgG-ELISA, NovaTec, Germany) ve Echinococcus multilocularis Em2-Em18 ELISA (Em2-Em18 plus ELISA; Bordier Affinity Products, Crissier, Switzerland) kitleri ile Anti-Echinococcus EUROLINE WBt IgG (Euroimmun Medizinische Labordiagnostica AG) doğrulama kiti kullanılmıştır.

3.2. Metot

Çalışmamızda, önceden opere ya da tedavi olmuş 48 hastanın iletişim ve adres bilgileri alındıktan sonra kendileri veya yakınlarına ulaşılmaya çalışıldı. 10 hasta ile iletişime geçildi ve kendileriyle beraber yakınlarından kan alındı. Diğer 38 hastanın ise adres ve iletişim bilgileri ya güncel değildi veya bizimle görüşmek istemediler ya da hasta kişilerin öldüğünden ötürü yakınları bizimle görüşmeyi kabul etmediler. Belirlenen adreslere çalışma gurubunda yer alan araştırmacı (sağlık teknikeri, biyolog) arkadaşlarla gidildi ve hasta yakını veya komşularına KE ve AE hakında kişilere

anlayabilecekleri tarzda karaciğer, akciğer ve beyin kistleri ile bu kistlerin köpek, tilki, kurt ve çakal kökenli olarak onların dışkılarıyla etrafa yayılan parazitlerin yumurtalarıyla insanlara bulaşıp kişilerde 10-15 yıl gibi uzun süren bir zamandan sonra hastalığın ortaya çıktığı ve hastalığın bazen vücudun diğer bölgelerine de yayıldığını, dolaysıyla insanların bazen kanserle karıştırdıklarından bahisle kişilere gerekli halk sağlığı bilgisi ve hastalıkların bulaşımı ve hastalıktan korunma yolları hakkında detaylı bilgi verildi. Ayrıca kişilere hastalığın erken teşhis ve tedavisinin hastalıkla mücadelede ve ölüm oranını azaltmada önem arzettiğinden bahsedildi. Bilgilendirme yapıldıktan sonra gönüllülük esasına dayanarak kabul edenlerden araştırmacılar önlük giyerek ve non-steril eldiven takarak kişinin de güvenlik tedbirleri alındıktan sonra kan alma kurallarına uygun olarak hazır alınan steril enjektörle kişinin kolundan yaklaşık 3-5 cc venöz kan alındı. Alınan kan hazır alınan sarı kapaklı jelli biyokimka tüplerine aktarıldı. Alınan her bir kan örneğinin tüpüne hastanın adı-soyadı, köyü veya mahallesi, yaşı, mesleği, önceden bu hastalıkla ilgili bir muyene veya opere olup olmadığı, çevresinde böyle bir hastanın olup olmadığı gibi bilgiler soruldu ve alınan cevaplar kaydedildi. Ve bu tüpler özel hazırlanmış soğutucu kan transfer kaplarına yerleştirilerek Erzurum Atatürk Üniversitesi Tıp Fakültesi Tıbbi Mikrobiyoloji AD. laboratuvarına getirildi ve burada 5000 rpm'de 5 dk. santrifüj edildikten ve serum ayrımı yapıldıktan sonra serum 2 cc'lik eppendorf tüplere aktarılarak -30'de stoklandı.

Çalışmaya dahil olan tüm kan örnekleri toplandıktan sonra laboratuvar çalışmalarına başlandı. Çalışmaya başlamadan önce laboratuvarda güvenlik kurallarına uyulacak şekilde tedbirler alındı. Çalışma prosedürleri iyice okunup anlaşılır hale gelindikten sonra önce serum örnekleri -30 ℃'den çıkarılıp oda ısısında 30 dak. bekletildikten sonra ilk önce Echinococcus IgG-ELISA (Novalisa Echinococcus IgG-ELISA, NovaTec, Germany) ile tüm kanlar firmanın test prosedürüne göre çalışıldı.

Daha sonra tekrar tüm örnekler Echinococcus multilocularis Em2-Em18 ELISA (Em2-Em18 plus ELISA; Bordier Affinity Products, Crissier, Switzerland) test kiti ile firmanın çalışma prensiplerine uyularak Mikro-ELISA cihazıyla çalışıldı. Çalışılan test kitlerin çalışma prosedürleri aşağıda sırasıyla verilmiştir.

3.2.1. Anti-Echinococcus IgG-ELISA (Novatec Immundıagnostica GMBH)

1. Tüm kuyucuklara 100 µl dilüe edilmiş serum örnekleri ve kontrol örnekleri sırasıyla eklendi. Ancak A1 kuyucuğu substrat için boş bırakıldı.

2. ELISA plağının üstü kitin kutusundan çıkan folyo ile örtüldü.

3. 37 °C'de 1 saat inkübasyona bırakıldı.

4. İnkübasyon tamamlandıktan sonra folyo kaldırıldı ve kuyucukların içi boşaltıldı. Ardından her bir kuyucuk yıkama solüsyonundan 300 µl ile 3 kez yıkandı. Yıkama esnasında kuyucuklardan solüsyonun başka kuyucukları kontamine etmemesi için dikkat edildi. Her bir yıkama arası en az 5 saniye olması için dikkat edildi. Kuyucuklar içinde hiç sıvı kalmaması için kurutma kâğıdı üzerine plak ters çevrilerek emdirildi.

5. A1 kuyucuğu haricindeki bütün kuyucuklara Anti-Echinococcus IgG-conjugate koyuldu ardından folyo ile tekrar plak kapatıldı.

6. 30 dak. oda ısısında karanlık alanda inkübe edildi.

7. 4. madde tekrarlandı.

8. Her bir kuyucuğa 100 µl TMB substrat solüsyonundan eklendi.

9. 15 dak. oda ısısında karanlık alanda inkübe edildi.

10. İnkübasyon süresince maviye dönen tüm kuyucuklara 100 µl stop solüsyonu eklendikten sonra kuyucuklar sarı renge döndüler.

11. Stop solüsyonu eklendikten 30 dakika sonra plak 450/620 nm ELISA Microwell Plate Raeder ile okutuldu. A1 kuyucuğu sıfır olarak ayarlandı ve ona göre okuma gerçekleştirildi.

Sonuç Değerlendirme;

Çıkan sonuçlarda absorbans değer cut off değerinin %10'undan daha düşük çıkarsa sonuç negatif, şayet çıkan sonuçlarda absorbans değer cut off değerinin %10'undan daha yüksek çıkarsa sonuç pozitif olarak değerlendirildi.

3.2.2. Echinococcus multilocularis Em2-Em18 ELISA (Bordier Afinity Products SA)

1. Tüm kuyucuklar TBS-Tween solüsyonu ile dolduruldu ve 5-15 dakika oda ısısında inkübe edildi. Ardından TBS-Tween solüsyonu kuyucuklardan çekildi.
2. İlk kuyucuğa yalnızca 100 µl TBS-Tween yüklemesi yapıldı.
3. Takip eden 3 kuyucuğa ise 100 µl negatif, zayıf pozitif ve pozitif kontrol örnekleri yüklendi.
4. Geri kalan kuyucuklara test edilecek örneklerden 100'er µl yüklendi.
5. Plakanın yüzeyi örtüldü ve 30 dakika 37 °C de inkübe edildi.
6. Örnekler kuyucuklardan çekildi ve 4 kez yıkama işlemi yapıldı.
7. Her kuyucuğa 100 µl dilüe edilmiş protein A-alkaline phosphatase conjugate yüklendi.
8. Plakanın yüzeyi kaplandı ve 30 dakika 37 °C de inkübe edildi.
9. Konjugat kuyucuklardan çekildi ve 4 kez yıkama işlemi yapıldı.

10. Her kuyucuğa 100 µl dilüe edilmiş substrat solüsyonu yüklendi ve 30 dakika 37 °C de inkübe edildi.
11. Ardından reaksiyonu durdurmak için 100 µl stop solüsyonu yüklendi.
12. Sonuç olarak Spektrofotometrede 405 nm dalga boyunda absorbans ölçümleri yapıldı.

Sonuç Değerlendirme;

1. Analiz edilen örneklerin absorbans değeri 9300-07 cut off absorbans değerinden daha düşükse sonuç negatiftir. Yani EM Em2-Em18 antijenlerine karşı oluşan IgG antikor konsantrasyonu klinik olarak önemli değildir.

2. Analiz edilen örneklerin absorbans değeri 9300-07 cut off absorbans değerinden daha yüksekse sonuç pozitiftir. Yani EM Em2-Em18 antijenlerine karşı oluşan IgG antikor konsantrasyonu klinik olarak anlamlı kabul edilir.

Daha önce çalışılan Echinococcus IgG-ELISA ve Echinococcus multilocularis Em2-Em18 ELISA test kitleri ile kan örneklerinde IgG antikorları aranmıştır. Bu çalışmalarda elde edilen pozitif kan (32 örnek) örnekleri doğrulatma testi için Anti-Echinococcus EUROLINE-WB IgG (Euroimmun Medizinische Labordiagnostica AG) test prosedörüne göre çalışılmıştır. Çalışma prosedörü aşağıdaki gibi uygulandı.

3.2.3. Anti-Echinococcus EUROLINE WB (IgG) Test prosedürü;

1. İnkübasyon kanallarına stripler konuldu ve her bir kanala önceden dilüe edilmiş 1.5 ml tampon çözeltisi eklendi. 15 dak. otomatik çalkalayıcı üzerinde bekletildi.

2. Kanallarda bulunan tampon çözeltisi uzaklaştırıldı ve her bir strip kanalına 1.5 ml dilüe edilmiş (1/51) serum örneği eklendi ve 30 dak. otomatik çalkalayıcıda bekletildi.

3. Kanallardaki sıvılar uzaklaştırıldı ve akabinde her bir strip için 1.5 ml tampon çözelti kullanılarak 3 kez otomatik çalkalayıcıda 5'er dak. bekletilerek stripler yıkandı.

4. Yıkama sonunda kanallarda kalan sıvı uzaklaştırıldıktan sonra striplerin bulunduğu her bir kanala 1.5 ml enzim konjugat (1/10) eklendi. Akabinde 30 dak. otomatik çalkalayıcıda çalkalandı.

5. Kanallardaki sıvılar uzaklaştırıldı ve akabinde her bir strip için 1.5 ml tampon çözelti kullanılarak 3 kez otomatik çalkalayıcıda 5'er dak. bekletilerek stripler yıkandı.

6. Yıkama sonunda kanallarda kalan sıvı uzaklaştırıldıktan sonra striplerin bulunduğu her bir kanala 1.5 ml substrat solüsyonu eklendi. Akabinde 10 dak. otomatik çalkalayıcıda çalkalandı.

7. Kanallardaki sıvılar uzaklaştırıldı ve akabinde her bir strip için 1.5 ml deiyonize su kullanılarak 3 kez otomatik çalkalayıcıda 1'er dak. bekletilerek stripler yıkandı ve akabinde kurutuldu.

8. Sonuçlar değerlendirilmeye alındı ve arşivlendi

Sonuçların Yorumlanması

1. EgAgB + P21 veya EgAgB + P7+P16/18 veya EgAgB + P7+P16/18+P21

Bakımından antijen bantları pozitif olan kişiler *Echinococcus granulosus* etkenine bağlı Kist hidatik (KH) açısından pozitif;

2. Em18 veya Em95 ya da Em18+Em95 bu olasılıklar açısından pozitif olan kişiler ise *Echinococcus multilocularis* etkenine bağlı *Alveolar echinococcosis* (AE) bakımından pozitif olarak değerlendirilmiştir.

3. Her iki parazit açısından da pozitif çıkan sonuçlar ise hem KH ve hem de AE olarak değerlendirildi.

4. 1. ve 2. maddeye uymayan sonuçlar negatif olarak değerlendirildi.

4. BULGULAR

Atatürk Üniversitesi Yakutiye Araştırma Hastanesinin Genel Cerrahi ve Göğüs Cerrahi kliniklerinde, önceden muayene olup KE ya da AE tanısı almış ve tedavi olmuş insanların, hastane otomasyon sisteminden ilgili birimlerin bilgisi dâhilinde alınan iletişim bilgileri doğrultusunda belirlenen hastaların sadece 10 kişinin yakınlarına ve adreslerine ulaşılırken diğerlerine ise ulaşılmamıştır. Çalışma için Erzurum, Kars, Ardahan, Iğdır, Ağrı ve Erzincan illerinden toplam 305 kişiden gönüllü olarak kan örneği alınmıştır. Gönüllülerin yaşları 6 ila 85 arasında değişirken yaş ortalamaları ise 36.59'dur. Alınan toplam 305 kan örneği Echinococcus IgG-ELISA (EIgG-ELISA) ve *E.multilocularis* Em2-Em18 plus ELISA (Em2-Em18 ELISA) test kitleriyle serolojik olarak çalışılmış ve neticede en az birinden veya herikisinden pozitif çıkan toplam 32 örnek için Western Blot (WB IgG) testi ile doğrulama çalışması yapılmıştır. Kan alınan 305 gönüllüye, AE bilgisini kimlerden öğrendiklerini, yakınlık dereceleri ve yaş ile cinsiyet bilgileri ile yaşadıkları iller soruldu. Bu kişilerin verdikleri cevaplar tablolar halinde aşağıda sunulmuştur.

ELISA sonuçlarına göre kan alınan kişilerin sadece 17(%5.57)'si EIgG, 12(%3.94)'si ise her iki test açısından pozitif olmak üzere toplam 29(%9.51) kişide EIgG-ELISA pozitif tespit edilmiştir. Em2-Em18-ELISA test çalışmasına göre ise sadece 3(%0.98)'ü Em2-Em18, 12(%3.94)'si ise her iki test açısından pozitif olarak toplamda 15(%4.92) kişide sonuçlar pozitif tespit edilmiştir (Şekil 4.1.).

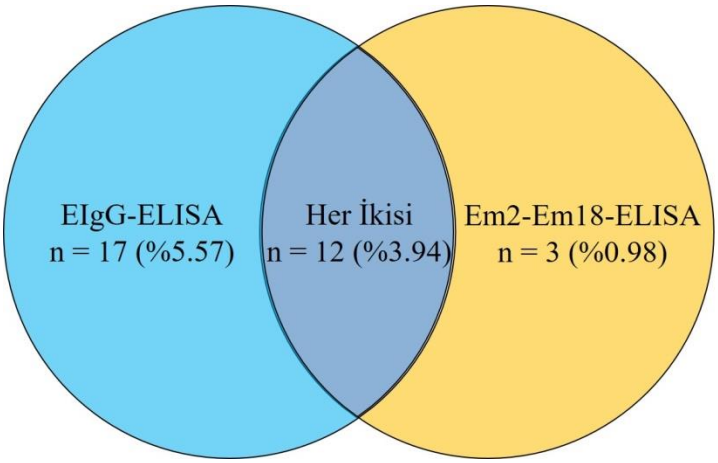

Şekil 4.1. Serumları çalışılan 305 kişideki EIgG-ELISA / Em2-Em18 ELISA pozitiflik oranları

Çalışmamızda 151'i kadın (%49.50), 154'ü (%50.50) erkek toplam 305 gönüllüden alınan kan örneklerinin EIgG-ELISA sonuçları; kadınların 17(%11.3)'sinde, erkeklerin ise 12 (%7.8)'sinde toplam 29 (%9.5) kişide pozitif çıkmıştır. Em2-Em18 ELISA sonuçları ise kadınların 9 (%6)'unda, erkeklerin ise 6(%3.9)'sında toplam 15 (%4.9) kişide pozitif sonuç çıkmış olup her iki test içinde sonuçlar istatistiksel açıdan anlamlı çıkmamıştır. Western blot ile yapılan doğrulamada kadınların 7(%21.9)'sinde EM, 1(%3.1)'inde EG ve 2(%6.2)'sinde ise her iki parazit birden görülmüştür. Erkeklerin ise 3 (%9.3)'ünde EM, 1(%3.1)'inde EG ve 1(%3.1)'inde ise her iki parazit birlikte görülmüştür (Tablo 4.1.).

Tablo 4.1. Çalışma grubundaki kişilerin cinsiyetlerine göre ELISA ve Western Blott pozitiflik oranları

Yapılan Testler	n/%	Cinsiyet		Toplam
		Kadın n=151	Erkek n=154	
EIgG-ELISA	n	17	12	29
	%	11.3	7.8	9.5
Em2-Em18 ELISA	n	9	6	15
	%	6	3.9	4.9
WB IgG				
E. granulosus	n	1	1	2
	%	3.1	3.1	6.2
E. multilocularis	n	7	3	10
	%	21.9	9.4	31.3
Her ikisi	n	2	1	3
	%	6.2	3.1	9.3
Negatif	n	9	8	17
	%	28.1	25	53.1

EIgG-ELISA varlığı ile meslek grupları arasındaki dağılımda en çok kan örneği ev hanımlarından alınmış olup, bunların 14 (% 48.3)'ünde EIgG pozitif çıkmıştır. Kan alınan kadınların geneli hem çiftçi ve hem de ev hanımı oldukları için hepsi ev hanımı kategorisinde değerlendirilmiştir. Ev hanımlarından sonra en çok EIgG-ELISA için pozitif sonuçlar çiftçilerde ve daha sonra öğrencilerde görülmüştür. Memurlarda ise pozitif sonuca hiç rastlanmamıştır. WB test doğrulama sonucuna göre meslek dağılımlarında, altı (% 18.8) kişi ile en çok ev hanımlarında, üç (%9.4) kişi ile çiftçilerde ve bir (% 3.1) kişi ile öğrencilerde *E. multilocularis* tespit edilmiştir. Memurlarda ise EM hiç tespit edilmemiştir. EG ise birer kişi olarak çiftçi ile ev hanımında tespit edilmiştir. Her iki parazit ise iki ev hanımı ile bir serbest meslek sahibi olan kişilerde tespit edilmiştir (Tablo 4.2.).

Tablo 4.2. Kişilerin çalıştığı meslek gruplarına göre ELISA ve WB pozitiflik durumları

Yapılan Testler	n/%	Meslek Grupları					
		Serbest n=15	Çiftçi n=84	Memur n=14	Ev Hanımı n=111	Öğrenci n=81	Toplam N=305
EIgG-ELISA	n	3	7	0	14	5	29
	%	10.4	24.1	0	48.3	17.2	100
Em2-Em18 ELISA	n	1	3	0	7	4	15
	%	6.6	20	0	46.7	26.7	100
WB IgG							
E.granulosus	n	0	1	0	1	0	2
	%	0,0	3.1	0,0	3.1	0,0	6.2
E.multilocularis	n	0	3	0	6	1	10
	%	0,0	9.4	0,0	18.8	3.1	31.3
Her ikisi	n	1	0	0	2	0	3
	%	3.1	0,0	0,0	6.2	0,0	9.3
Negatif	n	2	3	0	6	6	17
	%	6.2	9.4	0,0	18.8	18.8	53.2

Çalışmamızda, yeşil sebze veya meyveleri iyice yıkamadan ya da pişirmeden çiğ olarak tüketen kişilerin 28(%96.6)'inde EIgG-ELISA test sonucu pozitif çıkmıştır. Çiğ beslenme yapmayan kişilerden ise sadece 1(%3.4)'inde sonuç pozitif çıkmıştır. Sonuçta çiğ beslenen ile çiğ beslenmeyen kişiler arasında bu hastalığın görülme oranında istatistiksel olarak anlamlılık tespit edilmiştir (χ^2= 4.754, P= 0.029). Em2-Em18 ELISA ile kişilerin çiğ beslenme alışkanlıkları arasındaki ilişkide ise, çiğ beslenen kişilerin 14(%93.3)'ünde, çiğ beslenme alışkanlığı olmayan kişilerin ise sadece 1 (%6.7)'inde Em2-Em18 ELISA sonuçları pozitif çıkmıştır. Sonuçta istatistiksel bakımdan bir anlamlılık göstermediği tespit edilmiştir (χ^2*= 1.439, P= 0.230*).

EIgG-ELISA varlığı ile kan alınan kişilerin yaşadıkları iller arasındaki dağılımda pozitif sonuç en çok Ağrı'dan en az da Erzurum ve Kars illerinden çıkmıştır. Em2-Em18 ELISA da ise pozitif sonuçlar en çok Iğdır ilinden çıkarken Kars'tan ise hiç

çıkmamıştır. WB test doğrulama sonucuna göre illere dağılımında, *E. multilocularis* en çok altı (% 18.7) kişi ile Iğdır'da, iki (% 6.3) kişi ile Erzurum ikinci sırada, birer (% 3.1) kişi ile Ardahan ve Ağrı illerinde tespit edilmiştir. Çalışmamızda Kars ilinde ise hiç rastlanmamıştır. *E. granulosus*, Ağrı ve Ardahan illerinde birer (%3.1) kişide tespit edilmiştir. Çalışmamızda 2 (% 6.3) kişi Ağrı ve 1(% 3.1) kişi ise Erzurum illerinde olmak üzere toplam üç kişide her iki parazit tespit edilmiştir .(Tablo 4.3.).

Tablo 4.3. Çalışma grubundaki kişilerin ikamet illerine göre ELISA ve WB pozitiflik oranları

Yapılan Testler	**N/%**	**ELISA**		**WB IgG**			
		EIgG	**Em2-Em18**	**EG**	**EM**	**Her ikisi**	**Negatif**
Iğdır n=69	n	5	5	0	6	0	0
	%	7.2	7.2	0.0	18.7	0.0	0.0
Ağrı n=68	n	6	3	1	1	2	2
	%	8.8	4.4	3.1	3.1	6.3	6.3
Kars n=38	n	4	0	0	0	0	4
	%	10.5	0.0	0.0	0.0	0.0	12.5
Ardahan n=42	n	5	3	1	1	0	4
	%	11.9	7.1	3.1	3.1	0.0	12.5
Erzurum n=50	n	4	4	0	2	1	2
	%	8	8	0.0	6.3	3.1	6.3
Erzincan n=38	n	5	0	0	0	0	5
	%	13.2	0.0	0.0	0.0	0.0	15.6
Toplam n=305	n	29	15	2	10	3	17
	%	9.5	4.9	6.25	31.25	9.4	53.1

EgIgG-ELISA varlığına göre AE bilgisi dağılımlarında, pozitif çıkan 21 kişi AE hakkında bilgiye sahipken 8 kişinin ise AE hakkında hiçbir bilgiye sahip olmadıkları tespit edilmiş olup çalışmamızda ilk defa EIgG-ELISA test sonuçları pozitif tespit edilmiştir. Sonuçta kişilerin AE bilgisi olup olmama ile pozitiflik arasında istatistiksel açıdan anlamlı bir fark görülmüştür (χ^2= 3.891, P= 0.039). AE bilgisi olanların bilgi

kaynağı kimler olduğu çalışmamızda önemli bir veri olarak değerlendirilmektedir. Bu hastalığın yakın akraba veya komşulara bulaş olup olmadığı sorusuna cevap vermektedir. Çalışmamıza alınan 10 AE hastasının yedisinde EIgG-ELISA sonucu pozitif çıkarken üçünde ise sonuç negatif çıkmıştır. Pozitif sonuçların çoğunluğu 1. Derece akrabalarda görülmüştür. Toplamda 29 pozitif sonuç çıkan kan örnek sahiplerinden 21 kişinin AE hakkında bilgisi varken, sekiz kişinin ise AE bilgileri olmadığı ve çalışmamızda rastgele sonuçları pozitif çıkanlar olduğu tespit edilmiştir.

Çalışmamızda Em2-Em18 ELISA varlığına göre AE bilgisi dağılımlarında, Em2-Em18 ELISA sonuçları pozitif çıkan 15 kişiden 13'ünün AE bilgisi olup diğer iki kişinin ise AE bilgisi olmadığı halde çalışmamızda ilk defa Em2-Em18 ELISA sonuçları pozitif tespit edilmiştir. Sonuçta kişilerin AE bilgisi olup olmama ile Em2-Em18 ELISA pozitifliği arasında istatistiksel açıdan anlamlı bir fark tespit edilmiştir (χ^2= 6.361, P= 0.012). Pozitif çıkanların çoğunluğu 1. ve 3. derece akrabalarda görülmüştür. Toplamda 15 pozitif sonuca sahip kişilerin 13'ünün AE hakkında bilgiye sahip olduğu, EmIgG ELISA sonucu pozitif çıkan iki kişinin ise daha önceden AE hakkında hiçbir bilgiye sahip olmadığı, dolaysıyla çalışmamızda ilk defa pozitif olarak tespit edilmiştir.

EIgG-ELISA yöntemiyle incelenen ve pozitif çıkan 29 örneğin WB test yöntemiyle doğrulaması sonucu dokuz tanesi sadece *E. multilocularis* olarak, iki tanesi ise sadece *E. granulasus,* üç tanesi ise hem *E. multilocularis* ve hem de *E. granulasus* olarak doğrulandı. EIgG-ELISA testi ile negatif çıkan üç örnekten biri WB yöntemiyle sadece *E. multilocularis* olarak ve geri kalan diğer ikisi ise negatif olarak doğrulanmıştır. Em2-Em18 ELISA test sonucu pozitif çıkan 15 kan serum örneği WB testi ile çalışıldı. Pozitiflerin sekiz tanesi sadece *E. multilocularis,* iki tanesi de sadece *E. granulosus* olarak doğrulanmış olup diğer beş taneden üçü ise hem *E. granulasus* ve

hem de *E. multilocularis* olarak tespit edilmiştir. Em2-Em18 ELISA test sonucu negatif bulunan iki örnek ise WB testi ile sadece *E. multilocularis* olarak tespit edilmiştir. Geri kalan iki tanesi ise negatif olarak doğrulanmıştır (Tablo 4.4.).

Tablo 4.4. Serolojik olarak ELISA EIgG ve Em2-Em18 pozitif saptanan hastalarda Western blot pozitiflik dağılımları

WB Test Sonucu	**n/%**	**ELISA sonuçları**			
		EIgG (n=29)		**Em2-Em18-IgG (n=15)**	
		Negatif	**Pozitif**	**Negatif**	**Pozitif**
E. multilocularis	n	1	9	2	8
	%	3.1	28.1	6.2	25
E. granulasus	n	0	2	0	2
	%	0.0	6.3	0.0	6.2
Her ikisi	n	0	3	0	3
	%	0.0	9.4	0.0	9.4
Negatif	n	2	15	15	2
	%	6.2	46.9	46.9	6.2
Genel	n	3	29	17	15
	%	9.3	90.7	53.1	46.9

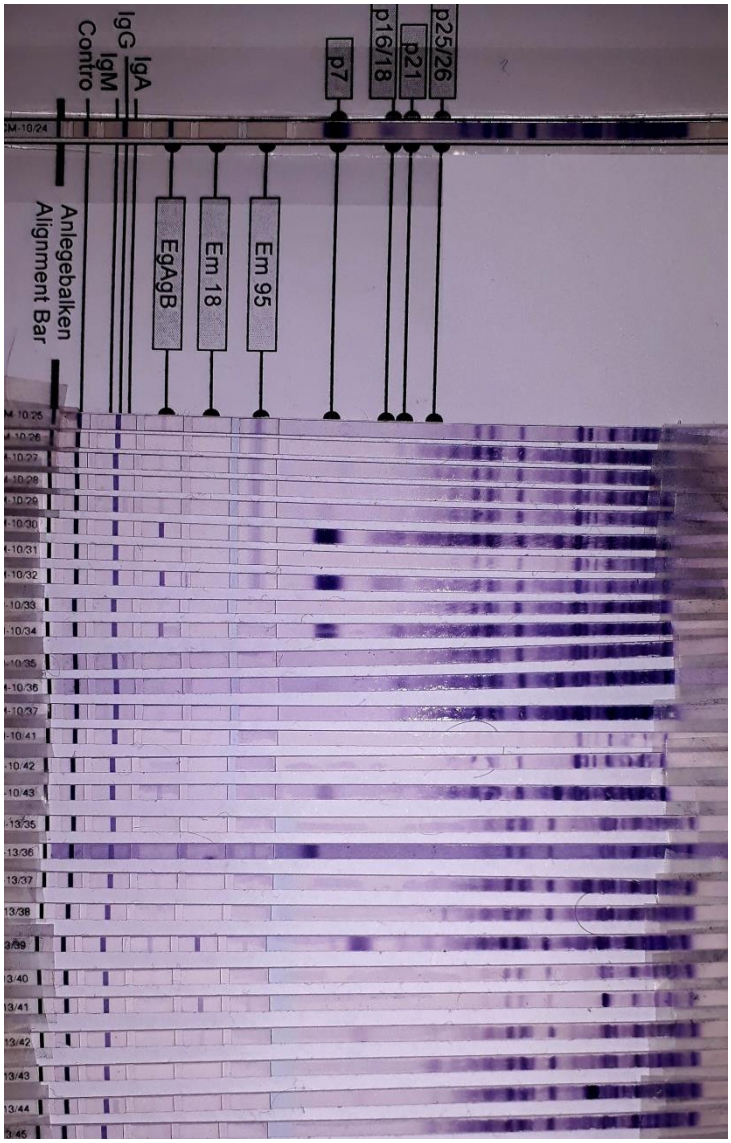

Şekil 4.2. WB IgG çalışmasının sonuçları

Çalışmaya katılan 305 kişinin daha önceden AE hakkında bilgilerinin olup olmadığı ile ilgili soruya 137 kişinin hayır 168 kişinin ise evet cevabı verdikleri tespit edildi. Hayır cevabı veren kişilerden dokuzunun kan örneklerinde EIgG/ Em2-Em18 ELISA pozitif tespit edilmiştir. WB testi ile dokuz kan serumuna doğrulama yapıldı ve sonuçta biri *E. multilocularis* olarak doğrulanırken kalan sekizi ise negatif tespit edilmiştir. AE bilgisi olan 168 kişiye bu bilginin kaynağı soruldu. Bu kişilerin 10'u bizzat kendisi AE tanısı aldığı ve ilaçla ya da ameliyat olarak tedavi olmuş kişilerdir. AE tanısı alan 10 kişinin kan örneğinin WB testi ile doğrulama sonucu, üçünün negatif,

dördünün *E. multilocularis*, ikisinin her iki parazit ve geri kalan birinin ise negatif olduğu tespit edilmiştir. Birinci derece akrabalardan dört, ikinci derece akrabalarda rastlanmazken, üçüncü derece akrabalarda ise sadece bir kişide *E. multilocularis* tespit edilmiştir. *E. granulosus* ise sadece ikinci ve üçüncü derece akrabalarda birer kişide tespit edilmiştir. Her iki parazitten biri ise ikinci derece akrabalarda tespit edilmiştir(Tablo 4.5.).

Tablo 4.5. WB test sonucuna göre AE bilgi kaynağı dağılımı

			AE bilgi kaynağı var ise kimden						
		N/ %	**AE Bilgisi yok**	**Kendisi**	**Birinci derece yakını**	**İkinci derece yakını**	**Üçüncü derece yakını**	**Diğer yakınlar**	**Toplam**
Genel Negatif		N	128	3	57	7	27	51	273
		%	46,9	1,1	20,9	2,5	9,9	18,7	100,0
WB (n=32)	***E. multilocularis***	N	1	4	4	0	1	0	10
		%	10,0	40,0	40,0	0,0	10,0	0,0	100,0
	E. granulasus	N	0	0	0	1	1	0	2
		%	0,0	0,0	0,0	50,0	50,0	0,0	100,0
	Her ikisi	N	0	2	0	1	0	0	3
		%	0,0	66,7	0,0	33,3	0,0	0,0	100,0
	Negatif	N	8	1	3	0	1	4	17
		%	47,1	5,9	17,6	0,0	5,9	23,5	100,0
Genel		N	137	10	64	9	30	55	305
		%	44,9	3,3	21,0	3,0	9,8	18,0	100,0

Şekil 4.3. Ağrı Dağı eteklerinde bulunan volkanik kaya oyuklarında biriken kar veya yağmur suları

5. TARTIŞMA

Echinococcosis, yerkürenin tropik, ılıman ve kutup bölgelerinde, *Echinococcus* cinsine ait parazitlerin yumurtalarıyla kontamine olmuş yiyecek veya içeceklerin ağız yolu ile alınmasıyla oluşan ve coğrafik olarak Türkiye'yi de içine alan dünyanın en yaygın paraziter zoonozlarından biridir.[6, 16] İnsan *Alveoler echinococcos'u* (AE), kişiyi enfekte ettikten sonra 15-20 yıl gibi uzun bir dönem belirti vermeksizin tümör benzeri lezyona sahip invaziv gelişim gösteren, kronik, saldırgan bir yapısı olan, potansiyel olarak ölümcül paraziter bir hastalıktır. Bu yüzden AE'nin erken teşhisi, çok zordur[6, 25, 26] ve dolaysıyla hastalığın erken tanısı, morbidite ve mortaliteyi azaltır.[13, 25, 28]

Yaptığımız çalışmada ELISA sonuçlarına göre kan alınan 305 kişinin %9.51'inde EIgG-ELISA pozitifliği, %4.92'sinde ise Em2-Em18-ELISA pozitifliği, her iki ELISA pozitifliği ise %3.94 oranında tespit edilmiştir.

İzmir'de yapılan bir seroprevalans çalışmasında 750 üniversite öğrencisinin 99(13.2%)'unda ELISA-IgG pozitif tespit edilmiştir.[14] Açıkgöz ve ark.'ın[11] yaptığı çalışmada 2003- 2004 yılları arasında 6 aylık dönemde etiyolojisi belirsiz kist görülen 56 olgunun alınan kan örneklerinde *E. granulosus,* IgG-IHA ve IgG-ELISA serolojik yöntemleri ile antikor araştırılmıştır ve 34(%60,7) kişide KH sero-pozitiflik saptanmıştır. Van Yüzüncü Yıl Üniversitesi Tıp Fakültesinden 1998-2005 yıllarını kapsayan retrospektif çalışmada Yılmaz H. ve ark.[15] Kistik ekinokokkozis şüpheli toplam 558 hastanın %25,6'sını pozitif saptamışlardır.

İran'da[104] ELISA yöntemiyle yapılan bir araştırmada anti E. granulosus IgG seroprevalansı %15.4, Bulgaristan'da[105] %6.5, Çin'de[106] %9.5 ve Peru'da[107] ise %9.1 olarak tespit edilmiştir. Bahsi geçen çalışmalardan[(11,15)] yüksek oranda seropozitiflik çıkmasının nedeni herhangi bir rahatsızlık nedeniyle hastaneye başvuran insanlar

üzerinde yapılan araştırmalardır. Tarafımızca yapılan araştırma ise rastgele insanlardan alınan kan serumları üzerine yapılan bir çalışma olduğu için düşük oranda seropozitiflik tespit edilmiştir. Türkiye'den Arda B.[14] ve Peru'dan Moro PL.[107] tarafından yapılan çalışma ise sonuç ve çalışma alanı olarak, tarafımızca yapılan araştırma ile gerek metodoloji ve gerekse çalışmanın yürütüldüğü kişilerin durumu açısından benzerlik gösterdiği gibi sonuçlarda da uyumluluk göstermektedir.

Yapılan çalışmalarda *Echinococcosis* pozitifliğinin, cinsiyete göre dağılımında çalışmalar arasında farklılıklar göze çarpmaktadır. Çiftçioğlu MA.'nın[68] Erzurum yöresinde Echinococcosis tanısı almış 289 olgu sunumunda, 204 olgunun hidatik kist olduğunu bunlardan %61.7'sinin kadın, %38.3'ünün ise erkek olduğunu bildirmişlerdir. 85 olgunun ise alveolar kist olduğu ve bunlardan 47(%55.3)'sinin kadın, 38(%44.7)'inin ise erkek bireyler olduğunu rapor etmişlerdir. Başka bir çalışmada Aldemir ve ark.[71] 258 kistik ekinokokkozis tanısı almış hastaların 171(%66.27)'ini kadın, 87(%33.73)'sini ise erkekler olduğunu bildirmişlerdir. Miman Ö. ve ark.'ın[43] yaptığı bir derlemede, Türkiye'de 2000-2010 yılları arasında 24 ayrı bildiride toplam 162 AE vakasının tespit edildiğini ve bunların %62.20'sinin kadınlarda görüldüğünü bildirmişlerdir. Van'da yapılan retrospektif bir çalışmada kan örnekleri kist hidatik yönünden incelenen hastaların %31,9'unda erkekler, %29'unda ise kadınlar pozitif saptanmıştır.[16]

Çalışmamızda ise, 151'i kadın (%49.50), 154'ü (%50.50) erkek toplam 305 kişiden alınan kan örneklerinin EIgG-ELISA sonuçları; kadınların 17(%11.3)'sinde, erkeklerin ise 12 (%7.8)'sinde toplam 29 (%9.5) kişide pozitif saptandı. Em2-Em18 ELISA sonuçları ise kadınların 9 (%6)'unda, erkeklerin ise 6(%3.9)'sında pozitif sonuç çıkmış olup her iki test içinde sonuçlar istatistiksel açıdan anlamlı çıkmamıştır. Western blot ile yapılan doğrulamada kadınların 7(%21.9)'sinde EM, 1(%3.1)'inde EG ve 2(%6.2)'sinde ise her iki parazit birden görülmüştür. Erkeklerin ise 3 (%9.3)'ünde EM,

1(%3.1)'inde EG ve 1(%3.1)'inde ise her iki parazit birlikte görülmüştür. Tarafımızca yapılan bu çalışmada kadınlarda bu hastalığın fazla görülmesinin nedeni, kırsal alanlarda hayvancılıkla ve tarımla meşguliyetten kaynaklı olduğunu düşünmekteyiz.

Echinococcosis, ülkemizde özellikle Doğu Anadolu Bölgesinde sıklıkla rastlanan bir parazitozdur. Bu nedenle çalışmamız bölgedeki illerin bir kısmında daha önce bu hastalığa yakalanmış hastaların yakınlarını kapsamaktadır. EIgG-ELISA ile yapılan çalışmada pozitif sonuç 6(%8.8) kişi ile en çok Ağrı'dan en az da Erzurum ve Kars illerinde saptanmıştır. Em2-Em18 ELISA pozitifliği ise en yüksek 5(%7.2) oranında Iğdır'da tespit edilmiştir, Kars'ta ise pozitif vaka bulunamamıştır. Uysal ve ark.,[72] 1986 yılında 20 AE vakası sunmuşlar. Türkiye'den önceden sunulan 137 vakayı da gözden geçirmişler ve toplam 157 hastanın %91'i Türkiye'nin Doğu ve Güneydoğu bölgelerinden veya soğuk iklim özelliği taşıyan Doğu Karadeniz bölgesinden olduğunu saptamışlardır. Van da farklı yılları kapsayan iki farklı retrospektif çalışmalarda 801 (%30,3) hastada ve başka bir çalışmada ise 558 hastanın %25,6'sının IHA ya da ELISA yöntemi ile KH seropozitif tespit edilmiştir.[15, 16] Şanlıurfa'da yapılan çalışmada ise 608 hasta da KH seropozitif tespit edilmiştir.[108] Kılınç ve ark.,[109] Diyarbakır'dan 196'sı KH, 47'si AE olan 243 olgu, Aldemir OS ve ark.'ları Kars'tan 258 KE olgusu bildirmiştir.[71] Çiftçioğlu MA.,[68] Erzurum yöresinden 204 KH, 85 AE olmak üzere toplam 289 olgu sunmuşlardır. 85 AE olgusunun illere göre dağılımları ise şu şekildedir; 41(%48)'i Erzurum, 18(%21)'i Kars, 7(%7.5)'si Ağrı, üçü Erzincan ve biri de Iğdır şeklindedir. Gündoğdu C. ve ark.,[4] İkamet adreslerine göre 119 olgunun; %58'i Erzurum, %13,4'ü Ağrı, %7,6'sı Kars, %5,9'u Iğdır, %3,4'ü Erzincan ve Ardahan illerine kayıtlı olduklarını tespit etmişlerdir.

Bizim çalışmamızda WB doğrulaması sonucu AE, en çok Iğdır ilinden altı (% 18.7) kişi, iki (% 6.3) kişi ile Erzurum ikinci sırada, birer (% 3.1) kişi ile Ardahan ve

Ağrı illerinde tespit edilmiştir. Çalışmamızda Kars ilinden ise hiç rastlanmamıştır. *E. granulosus*, Ağrı ve Ardahan illerinde birer (%3.1) kişide tespit edilmiştir. Çalışmamızda 2 (% 6.3) kişi Ağrı ve 1(% 3.1) kişi ise Erzurum illerinde olmak üzere toplam üç kişide her iki parazit tespit edilmiştir. Bizim sonuçlarla önceki yapılan sonuçlar arasında farklı sonuçlar tespit edilmiştir. Ayrıca çalışmamızda illerde ikamet eden insanlardan alınan kan örnekleri eşit dağılım göstermemektedir; en çok kan örneği Iğdır ve Ağrı'dan alınmışken en az kan örneği ise Ardahan, Kars ve Erzincan'da ikamet eden insanlardan alınmıştır. Günümüzde küçükbaş hayvancılığının en çok yapıldığı şehir Iğdır olup ve yaylaklar olarak ta Kars, Erzurum ve Ardahan yaylaları tercih edilmektedir. Ayrıca Resim 1'de de görüldüğü gibi Iğdır merkez köylerde Ağrı Dağının volkanik kayaçlarının oyulmasıyla içine dolan erimiş kar suları veya yağmur sularını çobanların veya köylülerin bahar dönemlerinde içme suyu olarak tüketmeleri AE enfeksiyonunun bu bölgelerde varlığını devam etmesinde etkili olan faktörler arasında sayılabilir. Tarafımızca yapılan bu çalışmada elde edilen veriler ve bahsi geçen araştırmalarda elde edilen bulgular değerlendirildiğinde *Echinococcosisin* özellikle Doğu ve Güneydoğu'da bir halk sağlığı problemi olmaya devam ettiğini göstermektedir.

Uysal ve ark.,[72] 1986 yılında toplam 157 AE hastasının %91'inin Türkiye'nin kırsal bölgelerinde çiftçilik ve hayvancılıkla uğraşan kişiler arasında daha sık görüldüğünü bildirmişlerdir. Çiftçioğlu MA.,[68] 85 AE olgusunun 73'ünün çiftçilikle uğraştığını bildirmişlerdir. Yine Dülger ve ark.'ın[69] olgu sunumu olarak Yüzüncü Yıl Üniversitesi Tıp Fakültesi Gastroenteroloji servisine başvuran 15 yaşında bir kız çocuğunda tespit edilen enfeksiyonun meslek kaynaklı olduğunu tespit etmişlerdir. Yine yapılan başka bir çalışmada ise Orta Avrupa'da Alveoler ekinokokkoz yönünden gönüllü olarak seçilen 210 hastanın % 61.4'ünün mesleği yarı zamanlı çiftçilik veya bahçe, ormancılık ya da avcılıkta yer aldığı ifade edilmiş.[53]

Tarafımızca yapılan araştırmada kan örneği alınan ev hanımlarının % 9.1'inde EIgG pozitif saptandı. Kan alınan kadınların geneli hem çiftçi ve hem de ev hanımı oldukları için hepsi ev hanımı kategorisinde değerlendirilmiştir. Ev hanımlarından sonra en fazla EIgG-ELISA pozitifliği çiftçilerde ve daha sonra öğrencilerde tespit edilmiştir. Memurlarda ise pozitif sonuca hiç rastlanmamıştır. WB test doğrulama sonucuna göre meslek dağılımlarına göre, ev hanımlarının % 18.8'inde, çiftçilerin %9.4'ünde, öğrencilerin % 3.1'inde AE tespit edilmiştir. Memurlarda ise EM hiç tespit edilmemiştir. KE ise %3.1 ile çiftçi ve ev hanımında tespit edilmiştir. Her iki parazit ise iki ev hanımı ile bir serbest meslek sahibi olan kişilerde tespit edilmiştir. Yapılan çalışmalar [53, 68, 69, 72] ve tarafımızca yapılan bu çalışmadaki bulgular ışığında; pozitiflik ile meslek grupları arasındaki ilişki değerlendirildiğinde tarım, hayvancılık ve çiftçilikle uğraşan kişilerde daha sık rastlanmaktadır, bu meslek gruplarında daha yaygın görülmesi parazitin yaşam döngüsünden dolayı bulaşı kolaylaştırması ile açıklanabilir.

Orta Çin olan Gansu bölgesinde yapılan bir araştırmada 1312 kişinin 65'inde (%5) hepatik AE. tespit edilmiştir. Bu veriler ELISA yöntemiyle protoskoleks ekstraktı olan Em2 antijeni kullanılarak doğrulanmıştır.[74] 208 serum örneği Em18 antijeninin kullanıldığı ELISA ile çalışılmış ve rEm18-ELISA'nın sonuçlarını karşılaştırmak için, seçilen 45 serum örneği (5'i AE, 6'sı CE 34'ü ise diğer hastalıklara sahip) Immunoblot ve ELISA analizi ile değerlendirilmiş ve sonuçlar rEm18'in serodiagnoz için oldukça yararlı olduğunu tespit etmişlerdir. Ayrıca bu çalışmada 32 CE serum örneğinin yalnız ikisinden (çoklu kiste sahip iki hastada) alınan serumlar rEm18 antijenleriyle reaksiyona girdiğini bildirmişlerdir.[56] rEm18 ile ilgili benzer çalışmaları Sako ve ark.ta yapmış ve yüksek özgüllük ile duyarlılık tespit ederek serodiagnos için kullanımları tavsiye edilmiştir.[21, 57]

Bart JM ve ark., tıbbi laboratuvar rutin işlemlerde insan alveoler ekinokokoz (AE) olgularının tanısında en iyi serolojik stratejiyi tasarlamak için yaptıkları çalışmada, indirekt hemaglutinasyon (IHA) ile Em2plus-ELISA ve/veya recEm18-ELISA gibi 2 tarama tekniği kullanılarak 47 (23-79 yaşları arasında, 24 kadın ve 23 erkek) AE hasta serum örneklerinden 46'sını pozitif tespit etmişler. Daha sonra sonuçları doğrulatmak için, Immünoblot (recEm18-IB) kullanılarak yaptıklarını bildirmişlerdir. Sonuçta, çalışmalarındaki verilere dayanarak, en az 1 ELISA yöntemi ile ilişkili IHA kullanımını ve daha sonra hastanın kökenine göre 1 veya 2 Immunoblot doğrulayıcı amaçlar için kullanmayı şiddetle tavsiye etmişlerdir.[58] Benzer bir çalışmada Ito A. ve ark., hem AE ve hem de CE kaynaklı Ekinokokkozu ayırmak için güvenilir bir duyarlığa sahip olan AgB-WB'ın olduğunu, ve AE için en spesifik olanın Em18–WB olduğunu ve AE'nin spesifik teşhisi için güvenilir olan Em2^{plus}-ELISA olduğunu tespit etmişlerdir.[59, 60] Başka bir çalışmada ise Jıang L. ve ark., AE'nin ilerlemiş safhalarında Ultrasonografi (US) ile Bilgisayarlı tomografi(BT)'nin tanı için yaygın kullanımının genellikle yorumlanması güç ve güvensiz olduğunu bildirmişlerdir. Bundan dolayı RecEm18-ELISA ile Em18WB ile sürveyans çalışmalarının yapılması tavsiye edilmiştir.[22] Pektaş B.,[110] tarafından Güneydoğu bölgesini kapsayan bir tez çalışmasında, bölgeden toplanan 485 kan örneği ile 250 kontrol grubu Em2-ELISA ve EmC-WB yöntemleriyle anti-EM antikorları aranmış neticede 17(%3.5) örnekte pozitif olduğu saptanmıştır.

Çalışmamızda EIgG-ELISA ile çıkan 29 pozitif sonucun WB-IgG ile çalışmamız neticesinde 9(%28.1)'u *E. multilocularis*, 2(%6.3)'si *E. granulasus*, 3(%9.4'ü ise hem *E. multilocularis* ve hem de *E. granulasus* olarak doğrulandı. EIgG-ELISA testi ile negatif, ancak Em2-Em18 ELISA ile pozitif çıkan 3(%9.4) örnekten 1(%3.1)'i WB yöntemiyle *E. multilocularis*, diğer 2(%6.3)'si ise negatif olarak doğrulanmıştır. Em2-Em18 ELISA da pozitif çıkan 15 kan serum örneğinin WB testi ile doğrulaması sonucu

pozitiflerin 8(%25)'i *E. multilocularis,* 2(%6.3)'si *E. granulosus* olarak doğrulanmış olup diğer beş taneden 3(%9.4)'ü ise hem *E. granulasus* ve hem de *E. multilocularis* olarak tespit edilmiştir. Em2-Em18 ELISA test sonucu negatif bulunan 2 (%6.3) örnek ise WB testi ile sadece *E. multilocularis* olarak tespit edilmiştir. Geri kalan 2 tanesi ise negatif olarak doğrulanmıştır.

WB ile yaptığımız doğrulama çalışmalarımız ile önceki yapılan çalışmalar[21, 22, 56-60, 74, 89, 91, 110, 111] ve sonuçları doğrultusunda bir uygunluk görülmüştür. Çalışmamızda hem EG ve hem de EM açısından pozitif çıkan 3 kişinin hastane kayıtlarında hem KH ve hem de AE teşhisi aldıklarını tespit ettik. Bu durum Xiao N ve ark.[56] tarafından yapılan çalışmada da tespit edilmiştir. Ito A ve ark.[111] tarafından yapılan çalışmada 31 AE hastasına Karaciğer rezeksiyonundan sonra hastalara Albendazol ve takibinde Mebendazol tedavisi uygulanması neticesinde hastalarda rekürrens görülmediği gibi RecEm18 WB ve RecEm18-ELISA sonuçları da negatif tespit edilmiştir. Benzer durum çalışmamızda da görülmüş olup 10 hastadan 4'ünün WB doğrulaması negatif sonuç olarak tespit edilmiştir. Bu durumun hastaların uzun süreli tedavi alan kişiler olduklarını hastane kayıtlarından tespit ettik. Uzun süre ilaç kullanan hastalarda antijen titrelerinin düştüğü söylenebilir.[47, 111-113] Çalışmamızda tüm kan örneklerine WB doğrulaması yapılamadığından çıkan sonuçlara spesifite ve sensitivite uygulaması yapılamadı. Yine de WB IgG ile yaptığımız doğrulama neticesinde ciddi sonuçlar tespit edildi. Dolaysıyla Em2-Em18 ELISA veya WB testinin özellikle AE'nin sıklıkla rastlandığı bölgemiz hastane laboratuvarlarında rutin olarak uygulanmasını önemli bir gereksinim görmekteyiz.

Çalışmamızda, yeşil sebze veya meyveleri iyice yıkamadan veya pişirmeden çiğ olarak tüketen kişilerin 28(%96,60)'inde EIgG-ELISA pozitif çıkmıştır. Çiğ beslenme yapmayan kişilerden ise sadece 1(%3.40)'inde sonuç pozitif çıkmıştır. Sonuçta çiğ

beslenen ile çiğ beslenmeyen kişiler arasında bu hastalığın görülme oranında istatistiksel olarak anlamlılık tespit edilmiştir (χ^2= 4.754, P= 0.029). Em2-Em18 ELISA ile kişilerin çiğ beslenme alışkanlıkları arasındaki ilişkide ise, çiğ beslenen kişilerin 14(%93,3)'ünde, çiğ beslenme alışkanlığı olmayan kişilerin ise sadece 1(%6,7)' Em2-Em18 ELISA sonuçları pozitif çıkmıştır. Çiftçioğlu MA.,[68] çalışmasında AE vakalarının çoğunluğunun kırsal bölgelerde yer alan ve geçimini tarım-hayvancılıkla geçiren insanlarda görüldüğü ve bunların genelinin yaşam alanlarında kurt, tilki, köpek ve yaban hayvan döngüsünün bulunduğunu, ayrıca doğada bulunan yöreye has bitkilerin insanlar tarafından toplanıp yıkanmadan veya pişirilmeden yenmesiyle bulaşın varlığını ifade etmişlerdir. *EM*'nin yaygınlığı, hem zamansal ve hem de mekânsal olarak değişmekte olup, en yüksek yaygınlık oranı (% 47) kışın meydana geldiği bildirilmiştir.[41]

Çalışmaya katılan 305 kişinin daha önceden AE hakkında bilgilerinin olup olmadığı ile ilgili soruya 137(%44,9) kişinin hayır 168(%55,1) kişinin ise evet cevabı verdikleri tespit edildi. AE bilgisi olmayan kişilerden 9(%28.1)'unun kan örneklerinde EIgG/ Em2-Em18 ELISA pozitif tespit edilmiştir. WB testi ile dokuz kan serumuna doğrulama yapıldı ve sonuçta 1(%3.1)'i *E. multilocularis* olarak doğrulanırken kalan 8(%25)'i ise negatif tespit edilmiştir. AE bilgisi olan 168 kişiye bu bilginin kaynağı soruldu. Bu kişilerin 10(%3.3)'u bizzat kendisi AE tanısı aldığı ve ilaçla ya da ameliyat olarak tedavi olmuş kişilerdir. Bu 10 hastanın kan örneklerinin EIgG ve Em2-Em18 ELISA test çalışmaları neticesinde 3(%1,1)'ünün test sonucu negatif çıkmış olduğundan WB doğrulaması yapılmamıştır. Geri kalan 7'nin ise WB testi ile doğrulama sonucu, 4(%4)'ünün *E. multilocularis,* 2(%2)'sinin her iki parazit ve geri kalan 1(%1)'inin ise WB doğrulamasıyla negatif olduğu tespit edilmiştir. Birinci derece akrabalardan 4(%4), ikinci derece akrabalarda rastlanmazken, üçüncü derece akrabalarda ise sadece 1(%1)

kişide *E. multilocularis* tespit edilmiştir. *E. granulosus* ise sadece ikinci ve üçüncü derece akrabalarda 1(%) kişide tespit edilmiştir. Her iki parazitten biri ise ikinci derece akrabalarda tespit edilmiştir.

Çalışmamızda elde edilen bulgulara göre AE'nin görüldüğü aile ortamında bu hastalığın diğer yakın kişilere de bulaşın olacağı muhtemeldir. Çünkü bir yerde hastalığa ait etkenler varsa o toplumda herkesin hastalığa karşı dikkatli olması ve koruyucu tedbirlerini alması gerekmektedir.

6. SONUÇ VE ÖNERİLER

Çalışmamızda AE'nin % 4.3 oranında WB ile pozitif olarak bulunması enfeksiyonun bölgede halk sağlığı için tehdit oluşturmaya devam ettiğini göstermektedir.

Çalışmada aynı aile bireylerinde görülen pozitiflik beslenme kaynaklı olduğu ve bir ailede enfeksiyon pozitif görülmesi durumunda bütün aile bireylerinin bu enfeksiyon yönünden incelenmesinin uygun olduğu düşüncesindeyiz. Etkenin teşhisinde görüntüleme ve serolojik testler ön plana çıkmaktadır. Bölgede yaygın görülen AE enfeksiyonun teşhisinde WB'nin kullanılmasının sensitivitesi ve spesifikliğinin yüksek olması nedeniyle uygun olacağı, WB yönteminin KE ve AE'nin tanısal ayırımında doğrulama yöntemi olarak kullanılması, hekimlerin hastalığı tedavi etme yaklaşımında ve hastalığın tedavi sonrası takiplerinde hekimlere ciddi yardımcı olacağını düşünmekteyiz. Dolaysıyla WB IgG testinin özellikle bu bölgenin hastane laboratuvarlarında rutin olarak kullanılmasının gerekli iyimser bir yaklaşım olacağını düşünmekteyiz.

Bu bölgede Echinococcosis oranının azaltılması için halk, Sağlık Bakanlığı tarafından genel hijyen kurallarına duyarlı olmaya ve halkın bu konuda eğitilmesi, yabani bitkilerin insanlar tarafından iyice yıkanarak tüketilmesi, doğadaki durgun suların içilmemesi yönünde yapılacak uyarılar, aile hekimlerinin halkı bilinçlendirmek için eğitime tabii tutulması maalesef alınacak kısıtlı korunma yöntemleri arasında sayılabilir. Ayrıca Sağlık Bakanlığınca parazitin yaşam döngüsü hakkında halkı bilgilendirilmeli ve hastalıktan korunma tedbirlerini sözlü ve yazılı basın yayın yoluyla vatandaşlara anlatılmalıdır. Böylece tüm vatan sathında halkın bu hastalığa karşı bilinçlenmesi, dolaysıyla enfeksiyondan korunması sağlanmış olacaktır.

KAYNAKLAR

1. Tınar R. Echinococcosisin Tarihçesi. İçinde:Altıntaş N, Tınar R, Çoker A (editörler). *Echinococcosis*, 1 Baskı. Bornova/İZMİR, Hidatidoloji Derneği No: 1, 2004: 1-12.

2. Saygı G. *Paraziter Hastalıklar ve Parazitler*. 1 Baskı. Göztepe/İZMİR, Es Form Ofset Ltd. Şti., 2009: 259-271.

3. Ray CG, Plorde JJ. *Echinococcus*. Baskı. USA, The McGraw-Hill Companies, 2010: 874.

4. Gündoğdu C, Arslan R, Arslan MÖ, Gıcık Y. Erzurum ve Çevresinde İnsanlarda Kistik ve Alveolar Ekinokokkozis Olgularının Değerlendirilmesi. *Türkiye Parazitoloji Dergisi*, 2005, 29(2): 163-166.

5. Ahn C-S, Kim J-G, Han X, Kang I, Kong Y. Comparison of Echinococcus multilocularis and Echinococcus granulosus hydatid fluid proteome provides molecular strategies for specialized host-parasite interactions. *Oncotarget*, 2017, 8: 97009-97024.

6. Craig PS, Rogan MT, Campos-Ponce M. Echinococcosis: disease, detection and transmission. *Parasitology*, 2003, 127: S1-S16.

7. Eckert J, Deplazes P. Biological, Epidemiological, and Clinical Aspects of Echinococcosis, a Zoonosis of Increasing Concern. *Clinical Microbiology Reviews*, 2004, 17: 107-135.

8. Tunger O. [Epidemiology of cystic echinococcosis in the world]. *Turkiye Parazitol Derg*, 2013, 37: 47-52.

9. Yazar S, Kuk S, Miman Ö, Saygı G. Helmintler. İçinde:Yazar S (editör). *Saygı'nın Temel Tıbbi Parazitoloji'si*, 1 Baskı. Kayseri, Erciyes Üniversitesi Yayınları No:206, Ocak/2016: 235-243.

10. Liu CN, Lou ZZ, Li L, Yan HB, Blair D, Lei MT, Cai JZ, Fan YL, Li JQ, Fu BQ, Yang YR, McManus DP, Jia WZ. Discrimination between E. granulosus sensu stricto, E. multilocularis and E. shiquicus Using a Multiplex PCR Assay. *PLoS Negl Trop Dis*, 2015, 9: e0004084.

11. Açikgöz D, İceboz T, Özkara E, Korkmaz M, Birgen N, Üzün İ. İstanbul Adli Tıp Kurumu Morg İhtisas Dairesi'nde Yapılan Otopsilerde Kistik Ekinokokkozis Görülme Sıklığının Araştırılması. *Türkiye Parazitoloji Dergisi*, 2009, 33(2): 155-157.

12. Kaypmaz A. Hidatik Kist: Epidemiyoloji, Bulaşma ve Korunma Yolları. *İ.Ü. Cerrahpaşa Tıp Fakültesi Sürekli Tıp Eğitimi Etkinlikleri*, 2002, 28: 285-299.

13. Tamer GS, Dundar D, Uzuner H, Baydemir C. Evaluation of immunochromatographic test for the detection of antibodies against Echinococcosis granulosus. *Med Sci Monit*, 2015, 21: 1219-1222.

14. Arda B, Pullukçu H, Yamazhan T, Sipahi O, Tamsel S, Demirpolat G, Korkmaz M. Prevalence of Echinococcus granulosus detected using enzyme immunoassay and abdominal ultrasonography in a group of students staying in a state dormitory in Turkey. *Turk J Med Sci*, 2009: 791-794.

15. Yilmaz H, Cengiz ZT, Cicek M. [Unilocular cyst hydatid cases diagnosed between 1998-2005 in the Parasitology Laboratory of Yuzuncu Yil University Research and Training Hospital]. *Turkiye Parazitol Derg*, 2013, 37: 249-251.

16. Cengiz ZT, Yilmaz H, Beyhan YE, Kotan MC, Cobanoglu U, Ekici A, Odemis N. [Cystic Echinococcosis Seropositivity in the Blood Samples Sent to Parasitology Laboratory of Yuzuncu Yil University Medical Faculty between 2005 and 2013: Retrospective Assessment]. *Turkiye Parazitol Derg*, 2015, 39: 209-211.

17. Aydin M, Adiyaman G, Dogruman-Al F, Kustimur S, Ozkan S. [Determination of anti-echinococcus IgG antibodies by ELISA in patients with suspected hydatid cyst]. *Turkiye Parazitol Derg*, 2012, 36: 61-64.

18. Bakal U, Simsek, S., Kazez, A. Surgical and Molecular Evaluation of Pediatric Hydatid Cyst Cases in Eastern Turkey. . *The Korean Journal of Parasitology*, 2015, 53(6),: 785-788.

19. Yılmaz A, Karameşe M, Akkaş Ö, Uslu H. The Comparison of Immunochromatographic and ELISA Methods on the Diagnosis of Cystic Hydatid-Suspected Patients. *Medical Journal of Mugla Sitki Kocman University*, 2016, 3(1): 13-16.

20. Miman Ö, Aycan ÖM, Aydın C, Atambay M. What Should Be The Concentration of Eosin to Qualification of İdeal Staining for Viability Determination on Hydatid Cyst ? *Turk Hij Den Biyol Derg*, 2010, 67: 21-26.

21. Sako Y, Nakao M, Nakaya K, Yamasaki H, Ito A. Recombinant antigens for serodiagnosis of cysticercosis and echinococcosis. *Parasitol Int*, 2006, 55 Suppl: S69-73.

22. Jiang L, Xu XN, Li X, Xue HC, Feng Z. Identification of the immunodominant regions of the Em18 antigen and improved serodiagnostic specificity for alveolar echinococcosis. *Parasite Immunol*, 2004, 26: 377-385.

23. Aydinli B, Aydin U, Yazici P, Oztürk G, Onbaş O, Yalçin Polat K. *Alveolar Echinococcosis of Liver Presenting with Neurological Symptoms due to Brain Metastases with Simultaneous Lıng Metastasis: A Case Report*. Baskı. 2008.

24. Atambay M, Karaman U, Miman O, Karadag N, Sogutlu G, Daldal N. [A case of alveolar echinococcosis in Malatya province]. *Turkiye Parazitol Derg*, 2008, 32: 164-166.

25. Aydinli B, Aydin U, Yazici P, Ozturk G, Onbas O, Polat KY. Alveolar echinococcosis of liver presenting with neurological symptoms due to brain metastases with simultaneous lung metastasis: a case report. *Turkiye Parazitol Derg*, 2008, 32: 371-374.

26. Thompson RCA, McManus DP. Aetiology: parasites and life-cycles. İçinde:Eckert J, Gemmell MA, Meslin F-X, Pawlowski ZS (editörler). *WHO/OIE manual on Echinococcosis in humans and animals: a public health problem of global concern.*, Paris, World organisation for animal health, 2001: 1-19.

27. Şakalar Ç, Kuk S, Erensoy A, Dağlı AF, İ H Özercan, Çetinkaya Ü, Yazar S. Molecular discrimination of Echinococcus granulosus and Echinococcus multilocularis by sequencing and a new PCR- RFLP method with the potential use for other Echinococcus species. *Turkish Journal of Medical Sciences*, 2014, 44: 741-748.

28. Carmena D, Benito A, Eraso E. The immunodiagnosis of Echinococcus multilocularis infection. *Clin Microbiol Infect*, 2007, 13: 460-475.

29. Hongying W, Fengbo Z, Xiumin M, Haimei M, Yuejie Z, Xianfei L, Min Z, Hao W, Jianbing D. Prokaryotic expression and identification of B- and T-cell combined epitopes of Em95 antigen of Echinococcus multilocularis. *Int J Clin Exp Pathol*, 2014: 5117-5122.

30. Sarı C, Ertuğ S, Karadam SY, Özgün H, Karaoğlu AÖ, Ertabaklar H. Kistik Ekinokokkozis Tanısında ELISA (Enzym Lynked Immunosorbent Assay), Indirekt Hemaglütinaston Testi (IHA) ve Indirekt Fluoresan Antikor Testi (IFAT)'nin Karşılaştırmalı Olarak Değerlendirilmesi. *Türkiye Parazitoloji Dergisi*, 2009, 33(1): 73-76.

31. Çelik T. Echinococcus granulosus Antijenlerinin İzolasyonu ve Tanıdaki Değerlerinin Araştırılması. Sağlık Bilimleri Enstitüsü. Doktora Tezi, Mikrobiyoloji ve Klinik Mikrobiyoloji Anabilim Dalı: Ankara Üniversitesi, Ankara, 2006.

32. Şenlik B, Diker Aİ. Echinococ'ların Taksonomisi ve Morfolojisi. İçinde:Altıntaş N, Tınar R, Çoker A (editörler). *Echinococcosis*, 1 Baskı. Bornova/İZMİR, Hidatidoloji Derneği No: 1, 2004: 13-30.

33. Boğa B. Aydın Yöresindeki Köpeklerde Echinococcus granulosus Yaygınlığının Polimeraz Zincir Reaksiyonu İle Belirlenmesi. Sağlık Bilimleri Enstitüsü. Yüksek Lisans Tezi, Aydın: Adnan Menderes Üniversitesi, 2012.

34. Eryıldız C. *Echinococcus granulosus* İzolatlarinin Genotiplendirilmesi. Tibbi Mikrobiyoloji Anabilim Dalı. Uzmanlık Tezi, Edirne: Trakya Üniversitesi, 2010.

35. Thompson RC, Jenkins DJ. Echinococcus as a model system: biology and epidemiology. *Int J Parasitol*, 2014, 44: 865-877.

36. Şenlik B. Echinococcus Türlerinin Gelişmeleri. İçinde:Altıntal N, Tınar R, Çoker A (editörler). *Echincoccosis*, 1 Baskı. Bornova/İZMİR, Hidatidoloji Derneği Yayın No:1, 2004: 31-44.

37. CDC. Echinococcosis/Life cycle. https://www.cdc.gov/dpdx/echinococcosis/index.html, 15.08.2018.

38. A. Özbilgin, Kilimcioğlu AA. Kistik Echinococcosis. İçinde:Özcel MA (editör). *Özcel'in Tıbbi Parazit Hastalıkları*, 1 Baskı. İzmir, Türkiye Parazitoloji Derneği Yayın No: 22, 2007: 541-566.

39. Gottstein B, Wang J, Blagosklonov O, Grenouillet F, Millon L, Vuitton DA, Muller N. Echinococcus metacestode: in search of viability markers. *Parasite*, 2014, 21: 63.

40. Barth TF, Herrmann TS, Tappe D, Stark L, Gruner B, Buttenschoen K, Hillenbrand A, Juchems M, Henne-Bruns D, Kern P, Seitz HM, Moller P, Rausch RL, Kern P, Deplazes P. Sensitive and specific immunohistochemical diagnosis of human alveolar echinococcosis with the monoclonal antibody Em2G11. *PLoS Negl Trop Dis*, 2012, 6: e1877.

41. Kilimcioğlu A, Ok ÜZ. İnsanda Echinococcus Türlerinin Epidemiyolojileri, Coğrafi Yaygınlık ve Türkiye'deki Durum. İçinde:Altıntaş N, Tınar R, Çoker A (editörler). *Echinococcosis*, 1 Baskı. Bornova/İZMİR, Hidatidoloji Derneği Yayın No: 1, 2004: 129-140.

42. Özbilgin A, İnceboz T. Alveolar Echinococcosis. İçinde:Özcel MA (editör). *Özcel'in Tıbbi Parazit Hastalıkları*, 1 Baskı. İzmir, Türkiye Parazitoloji Derneği No: 22, 2007: 567-584.

43. Miman O, Yazar S. [Alveolar echinococcosis in Turkey: in the light of the literature]. *Turkiye Parazitol Derg*, 2012, 36: 116-120.

44. Unat EK, Yücel A, Altaş K, Samastı M. *Unat'ın Tıp Parazitolojisi*. 5 Baskı. İstanbul, İstanbul Üniversitesi Cerrahpaşa Tıp FakültesiVakfı Yayınları No:15, 1995: 440-458.

45. https://www.hygiene.uni-wuerzburg.de/fileadmin/_processed_/6/2/csm_Lebenszyklus_526d718863.png. The fox-tapeworm Echinococcus multilocularis. 2018.

46. Hegglin D, Bontadina F, Contesse P, Gloor S, Deplazes P. Plasticity of predation behaviour as a putative driving force for parasite life-cycle dynamics: the case of urban foxes and Echinococcus multilocularis tapeworm. *Functional Ecology*, 2007, 21: 552-560.

47. Gottstein B, Frey CF, Campbell-Palmer R, Pizzi R, Barlow A, Hentrich B, Posautz A, Ryser-Degiorgis MP. Immunoblotting for the serodiagnosis of alveolar echinococcosis in alive and dead Eurasian beavers (Castor fiber). *Vet Parasitol*, 2014, 205: 113-118.

48. Ricken FJ, Nell J, Gruner B, Schmidberger J, Kaltenbach T, Kratzer W, Hillenbrand A, Henne-Bruns D, Deplazes P, Moller P, Kern P, Barth TFE. Albendazole increases the inflammatory response and the amount of Em2-positive small particles of Echinococcus multilocularis (spems) in human hepatic alveolar echinococcosis lesions. *PLoS Negl Trop Dis*, 2017, 11: e0005636.

49. Umhang G, Raton V, Comte S, Hormaz V, Boucher JM, Combes B, Boue F. Echinococcus multilocularis in dogs from two French endemic areas: no evidence of infection but hazardous deworming practices. *Vet Parasitol*, 2012, 188: 301-305.

50. Wang X, Lu R, Liu Q-F, Chen J-P, Deng Q, Zhang Y-L, Zhang B-H, Xu J-N, Sun L, Niu Q-W, Liang Q-Z. Production and immunoanalytical application of 32 monoclonal antibodies against metacestode somatic antigens of Echinococcus multilocularis. *Parasitology Research*, 2010, 107: 177-185.

51. <Comparison of Echinococcus multilocularis and Echinococcus.pdf>.

52. Deplazes P, Hegglin D, Gloor S, Romig T. Wilderness in the city: the urbanization of Echinococcus multilocularis. *Trends in Parasitology*, 2004, 20: 77-84.

53. Kern P, Bardonnet K, Renner E, Auer H, Pawlowski Z, Ammann RW, Vuitton DA, Kern P, European Echinococcosis R. European echinococcosis registry: human alveolar echinococcosis, Europe, 1982-2000. *Emerg Infect Dis*, 2003, 9: 343-349.

54. Schweiger A, Ammann RW, Candinas D, Clavien PA, Eckert J, Gottstein B, Halkic N, Muellhaupt B, Prinz BM, Reichen J, Tarr PE, Torgerson PR, Deplazes P. Human alveolar echinococcosis after fox population increase, Switzerland. *Emerg Infect Dis*, 2007, 13: 878-882.

55. Casulli A, Szell Z, Pozio E, Sreter T. Spatial distribution and genetic diversity of Echinococcus multilocularis in Hungary. *Vet Parasitol*, 2010, 174: 241-246.

56. Xiao N, Mamuti W, Yamasaki H, Sako Y, Nakao M, Nakaya K, Gottstein B, Schantz PM, Lightowlers MW, Craig PS, Ito A. Evaluation of Use of Recombinant Em18 and Affinity-Purified Em18 for Serological Differentiation of Alveolar Echinococcosis from Cystic Echinococcosis and Other Parasitic Infections. *Journal of Clinical Microbiology*, 2003, 41: 3351-3353.

57. Sako Y, Nakao M, Nakaya K, Yamasaki H, Gottstein B, Lightowers MW, Schantz PM, Ito A. Alveolar Echinococcosis: Characterization of Diagnostic Antigen Em18 and Serological Evaluation of Recombinant Em18. *Journal of Clinical Microbiology*, 2002, 40: 2760-2765.

58. Bart JM, Piarroux M, Sako Y, Grenouillet F, Bresson-Hadni S, Piarroux R, Ito A. Comparison of several commercial serologic kits and Em18 serology for detection of human alveolar echinococcosis. *Diagn Microbiol Infect Dis*, 2007, 59: 93-95.

59. Ito A, Ma L, Paul M, Stefaniak J, Pawlowski Z. *Evaluation of Em18-, Em16-, Antigen B-Western blots, Em2plus-ELISA and four other tests for differential serodiagnosis of alveolar and cystic echinococcosis patients in Poland*. Baskı. 1998.

60. Ito A, Sako Y, Yamasaki H, Mamuti W, Nakaya K, Nakao M, Ishikawa Y. Development of Em18-immunoblot and Em18-ELISA for specific diagnosis of alveolar echinococcosis. *Acta Tropica*, 2003, 85: 173-182.

61. Altıntaş N. Past to present: echinococcosis in Turkey. 2003, 85 105-112.

62. Polat KY, Balik AA, Celebi F. Hepatic alveolar echinococcosis: clinical report from an endemic region. *Can J Surg*, 2002, 45: 415-419.

63. Korkmaz M, Inceboz T, Celebi F, Babaoglu A, Uner A. Use of two sensitive and specific immunoblot markers, em70 and em90, for diagnosis of alveolar echinococcosis. *J Clin Microbiol*, 2004, 42: 3350-3352.

64. Uzunlar AK, Yilmaz F, Bitiren M. Echinococcosis multilocularis in south-eastern Anatolia, Turkey. *East Afr Med J*, 2003, 80: 395-397.

65. Çiçek M, Yalçın K, Erdoğan DD, Dusak A, Taşkesen F, Çakır F In *Diyarbakır'da Saptanan İki Alveolar Echinococcosis Olgusu*, 18. Ulusal Parazitoloji Kongresi, Denizli, (editör).^(editörler). Denizli, 2013.

66. Emre A, Özden I, Bilge O, Arıcı C, Alper A, Ökten A, Acunas B, Rozanes I, Acarlı K, Tekant Y, Arıogul O. Alveolar Echinococcosis in Turkey Experience from an Endemic Region. *Digestive Surgery*, 2003, 20: 301-305.

67. Canda M, Güray M, Canda T, Astarcıoğlu H. The pathology of echinococcosis and the current echinococcosis problem in Western Turkey (A report of pathologic features in 80 cases). *Turk J Med Sci*, 2003, 33: 364-374.

68. Çiftçioğlu M. Erzurum Yöresinde Ekinokokkozis Sorunu (289 olgu). *Türkiye Ekopatoloji Dergisi*, 1995, 1(3-4): 87-93.

69. Dülger A, Bora A, Mete R, Gündüz A, Türkdoğan M. Budd-Chiari Syndrome Due To Echinococcus Multilocularis Infection: A Case Report. *Van Tıp Dergisi*, 2007, 14(2): 57-60.

70. Özin Y, Kılıç Z, Parlak E, Kaçar S, Turhan N, Şaşmaz N, Şahin B. Hepatik Echinococcus multilocularis (alveolaris), Olgu Sunumu ve Literatürün Gözden Geçirilmesi. *Akademik Gastroenteroloji Dergisi*, 2008, 7(2): 106-110.

71. Aldemir O. Kars Bölgesi Kistik Ekinokokkozis. *Kafkas Üniversitesi Veteriner Fakültesi Dergisi*, 2004, 10(2): 179-182.

72. Uysal V, Paksoy N. Echinococcosis multilocularis in Turkey. *The Journal of Tropical Medicine and Hygiene*, 1986, 89(5): 249-255.

73. Öztek İ. Ekinokokkus Alveolaris Parazitliği (13 olgu). *Türkiye Ekopatoloji Dergisi*, 1995, 1(3-4): 140-143.

74. Özbilgin A, İnceboz T. Alveolar Echinococcosis. İçinde:Özcel MA (editör). *Özcel'in Tıbbi Parazit Hastalıkları*, 1 Baskı. İzmir, Türkiye Parazitoloji Derneği Yayınları No:22, 2007: 567-584.

75. Pektaş B, Altıntaş N. Alveolar Echinococcosisde Immun Tanı. İçinde:Altıntaş N, Tınar R, Çoker A (editörler). *Echinococcosis*, 1 Baskı. İzmir, Hidatidoloji Derneği Yayın No: 1, 2004: 181-202.

76. Didier D, Weiler S, Rohmer P. Hepatic Alveolar Echinococcosis: Correlative US and CT Study. *Radiology*, 1985, 154(1): 179-186.

77. Claudon M, Chaulieu C, Delgoffe C. Role of Echography in the Diagnosis and Monitoring of Hepatic Alveolar echinococcosis *J Radiol*, 1984, 65(11): 773-780.

78. Inceboz T, Göktay Y, Sağol Ö, Korkmaz A. Doppler Ultrasonographic Findings of Echinococcus multilocularis: an Experimental Study *IX Europan Multicolloquium of Parasitology*, 2004, 1: 18-23.

79. Rozanes I, Acunas B, Celik L. CT in Lobar Atrophy of the Liver Caused by Alveolar echinococcosis *JCAT*, 1992, 16: 216.

80. Sever A, Elmas N. Echinococcosisde Görüntüleme Yöntemleri. İçinde:Altıntaş N, Tınar R, Çoker A (editörler). *Echinococcosis*, 1 Baskı. Bornova/İzmir, Hidatidoloji Derneği Yayın No: 1, 2004: 203-218.

81. Piotin M, Cattin F, Kantelip B, Miralbes S, Godard J, Bonneville J. Disseminated İntracerebral Alveolar echinococcosis: CT and MRI. *Neuroradiology*, 1997, 39: 431-433.

82. Reuter S, Schirrmeister H, Kratzer W, Dreweck C, Reske S, Kern P. Pericystic Metabolic Activity in Alveolar Echinococcosis: Assessment and Follow-Up by Positron Emission Tomography. *Clin Infect Dis*, 1999, 29: 1157-1163.

83. Kilimcioğlu A, İnceboz T. Echinococcosis. İçinde:Korkmaz M, OK Ü (editörler). *Parazitolojide Laboratuvar*, İzmir, Türkiye Parazitoloji Derneği 2011: 293-306.

84. Sinner Wv, Strake Lt, Clark D, Sharif H. MR İmaging in Hydatid Disease. *AJR*, 1991, 157: 741-745.

85. Taourel P, Marty-Ane B, Charasset S. Hydatid Cyst of the Liver: Comparasion of CT and MRI. *J Comput Assist Tomogr*, 1993, 17: 80-85.

86. Gottstein B. Echinococcus multilocularis infection:Immunology and Immunodiagnosis. *Adv Parasitol*, 1992, 31: 321-380.

87. Vuitton D, Bresson-Hadni S, Laroche L. Cellular immune response in Echinococcus multilocularis infection in humans. II. Natural killer cell activity and cell subpopulations in the blood and in the periparasitic granuloma of patients with alveolar echinococcosis *Clin Exp Immunol*, 1989, 78: 67-74.

88. Vogel M, Muller N, Gottstein B, Flury K, Eckert J, Seebeck T. Echinococcus multilocularis: characterization of aDNA probe. *Acta Tropica*, 1991, 48: 109-160.

89. Ito A, Schantz P, Wilson J. Em18, a new serodiagnostic marker for differentiation of active and inactive cases of alveolar hydatid disease. *Am J Trop Med Hyg*, 1995, 52(1): 41-44.

90. Craig P, Rogan M, Allan J. Detection, screening and community epidemiolgy of taeniid cestode zoonoses: cystic echinococcosis, alveolar echinococcosis and neurocysticercosis. *Advences in Parasitology*, 1996, 38: 169-250.

91. Ito A, Itoh M, Cho S, Kong Y, Kang S, Horii T, Pang X, Okamato M, Yamashita T, Lightowlers M, Pawlowski Z. Differential Serodiagnosis for Cystic and Alveolar echinococcosis Using Fractions of Echinococcus granulosus Cyst Fluide (antigen B) and Echinococcus multilocularis Protoscolex (Em18). *American Journal of Trocpical Medicine and Hygiene*, 1999, 60: 188-192.

92. Gottstein B, Saucy F, Deplazes P, Reichen J, Demierre G, Busato A, Zuercher C, Pugin P. Is High Prevalence of Echinococcus multilocularis in Wild and Domestic Animals Associated with Disease İncidence in Humans. *Emerging Infectıous Disease*, 2001, 7(3): 408-412.

93. Siles-Lucas M, Gottstein B. Review: Molecular Tools for the Diagnosis of Cystic and Alveolar echinococcosis. *The Journal of Tropical Medicine and International Health*, 2001, 6(6): 463-475.

94. Wen H, Craig P, Ito A, Vuitton D, Hadni SB, Allan J, Rogan M, Paollilo E, Shambesh M. Immunoblot Evaluation of IgG and IgG-subclas Antibody Responses for Immunodiagnosis of Human Alveolar echinococcosis. *Annals of Tropical Medicine & Parasitology*, 1995, 89: 485-495.

95. Grimm F, Maly F, Lü J, Lıano R. Analysis of Specific Immunoglobilin G Subclass Antibodies for Serological Diagnosis of Echinococcosis by Standart Enzyme-linked Immunosorbent Assay. *Clinical Diagnostic Laboratory Immunology*, 1998, 5: 613-616.

96. Ci-Peng J, McManus D, Malcolm J. Liver alveolar echinococcosis in China: Clinical aspect with relative basic research. *World Journal of Gastroenterology*, 2005: 4611-4617.

97. Sato N, Uchino J, Takahashi S, Aoki S. Surgery and Outcome of Alveolar echinococcosis of the Liver: Historical Comparison of Mass Screening Systems in Japan. *Int. Surg*, 1997, 82: 201-204.

98. Akınoğlu A, Demiryürek H, Tüzel C. Alveolar Hydatik Disease of the Liver: A Report on Thirty-nine Surcical Cases in Eastern Anatolia, Turkey. *Am J Trop Med Hyg*, 1991, 45: 182-189.

99. Altıntaş N, Karababa AO. Echinococcosisde Korunma ve Kontrol. İçinde:Altıntaş N, Tınar R, Çoker A (editörler). *Echinococcosis*, 1 Baskı. Bornova/İzmir, Hidatidoloji Derneği Yayın No:1, 2004: 355-368.

100. Schelling U, Frank W, Will R, Romig T, Lucius R. Chemotherapy with praziquantel has the potential to reduce the prevalence of Echinococcus multilocularis in wild foxes (Vulpes vulpes). *Annals of Tropical Medicine & Parasitology*, 1997, 91: 179-186.

101. Schantz PM. Progress in diagnosis, treatment and elimination of echinococcosis and cysticercosis. *Parasitology International*, 2006, 55: S7-S13.

102. Cvejic D, Schneider C, Fourie J, de Vos C, Bonneau S, Bernachon N, Hellmann K. Efficacy of a single dose of milbemycin oxime/praziquantel combination tablets, Milpro((R)), against adult Echinococcus multilocularis in dogs and both adult and immature E. multilocularis in young cats. *Parasitol Res*, 2016, 115: 1195-1202.

103. Gottstein B, Wang J, Boubaker G, Marinova I, Spiliotis M, Muller N, Hemphill A. Susceptibility versus resistance in alveolar echinococcosis (larval infection with Echinococcus multilocularis). *Vet Parasitol*, 2015, 213: 103-109.

104. Zibaei M, Azargoon A, Ataie-Khorasgani M, Ghanadi K, Sadjjadi SM. The serological study of cystic echinococcosis and assessment of surgical cases during 5 years (2007-2011) in Khorram Abad, Iran. *Niger J Clin Pract*, 2013, 16: 221-225.

105. Todorov T, Boeva V. Human echinococcosis in Bulgaria: a comparative epidemiological analysis. *Bull World Health Organ*, 1999, 77: 110-118.

106. Bai Y, Cheng N, Wang Q, Cao D. An epidemiological survey of cystic echinococcosis among Tibetan school pupils in West China. *Ann Trop Paediatr*, 2001, 21: 235-238.

107. Moro PL, McDonald J, Gilman RH, Silva B, Verastegui M, Malqui V, Lescano G, Falcon N, Montes G, Bazalar H. Epidemiology of Echinococcus granulosus infection in the central Peruvian Andes. *Bull World Health Organ*, 1997, 75: 553-561.

108. Sak Z, Eser İ, Günay Ş, Aydın M, Çevik M, Şeker A, Çelik B, Karabağ H, Doblan A, Kürkçüoğlu İ. Epidemiology of hydatid disease in Sanliurfa province. *Harran Üniversitesi Tıp Fakültesi Dergisi*, 2013, 10(1).

109. Kılınç N, Uzunlar A, Özaydın M. Seyrek yerleşimli ekinokokkozis olguları (45 olgu). *Türkiye Ekopatoloji Dergisi*, 2003, 9 (1-2):: 25-30.

110. Pektaş B. Echinococcus multilocularis enfeksiyonu açısından yüksek risk altındaki bireylerde alveolar echinococcosis araştırılması. Sağlık Bilimleri Enstitüsü. Ege Üniversitesi, 2003.

111. Ito A, Xiao N, Liance M, Sato MO, Sako Y, Mamuti W, Ishikawa Y, Nakao M, Yamasaki H, Nakaya K, Bardonnet K, Bresson-Hadni S, Vuitton DA. Evaluation of an Enzyme-Linked Immunosorbent Assay (ELISA) with Affinity-Purified Em18 and an ELISA with Recombinant Em18 for Differential Diagnosis of Alveolar Echinococcosis: Results of a Blind Test. *Journal of Clinical Microbiology*, 2002, 40: 4161-4165.

112. Jeong JS, Han SY, Kim YH, Sako Y, Yanagida T, Ito A, Chai JY. Serological and molecular characteristics of the first Korean case of Echinococcus multilocularis. *Korean J Parasitol*, 2013, 51: 595-597.

113. Tappe D, Gruner B, Kern P, Frosch M. Evaluation of a commercial Echinococcus Western Blot assay for serological follow-up of patients with alveolar echinococcosis. *Clin Vaccine Immunol*, 2008, 15: 1633-1637.

EKLER

EK-1. ÖZGEÇMİŞ

Kişisel Bilgiler	
Adı Soyadı:	Önder Akkaş
Doğum tarihi:	01 Ocak 1977
Doğum Yeri:	Erzincan
Medeni Hali:	Evli
Uyruğu:	T.C.
Adres:	Iğdır Üniversitesi Sağlık Hizmetleri Meslek Yüksekokulu
Tel:	0505 629 15 09
Faks:	-
E-mail:	onderakkas77@hotmail.com
Eğitim	
Lise:	Erzincan Nevzat Ayaz Fen Lisesi
Lisans:	Yüzüncü Yıl Üniversitesi, Fen Edebiyat Fakültesi
Yüksek lisans:	Yüzüncü Yıl Üniversitesi, Sağlık Bilimleri Ens, Tıbbi Parazitoloji Anabilim Dalı (2011)
Doktora:	Atatürk Üniversitesi
Yabancı Dil Bilgisi	
İngilizce:	İyi
Almanca:	-
Rusça:	-
Üye Olunan Mesleki Kuruluşlar	
İlgi Alanları ve Hobiler	
Masa Tenisi	
Doğa ve kültürel geziler	

EK-2. ETİK BİLDİRİM VE İNTİHAL BEYAN FORMU

T.C.
ATATÜRK ÜNİVERSİTESİ REKTÖRLÜĞÜ
SAĞLIK BİLİMLERİ ENSTİTÜSÜ MÜDÜRLÜĞÜ

ETİK BİLDİRİM VE İNTİHAL BEYAN FORMU

DoktoraTezi olarak Prof. Dr. Hakan USLU danışmanlığında sunulan "Alveolar Ekinokokkoz Tanılı Hastaların Yaşadıkları Bölgelerde Bu Hastalığın Serolojik Taranması " başlıklı çalışmanın tarafımızdan bilimsel etik ilkelere uyularak yazıldığını, yararlanılan eserlerin kaynakçada gösterildiğini, Sağlık Bilimleri Enstitüsü tarafından belirlenmiş olan iThenticate Programı benzerlik oranlarının aşılmadığını ve aşağıdaki oranlarda olduğunu beyan ederiz.

Tez Bölümleri	Tezin Benzerlik Oranı (%)	Maksimum Oran (%)
Giriş	5	**15**
Genel Bilgiler	2	**30**
Materyal ve Metod	1	**35**
Bulgular	1	**10**
Tartışma	3	**15**

Beyan edilen bilgilerin doğru olduğunu, aksi halde doğacak hukuki sorumlulukları kabul ve beyan ederiz.04/ 03/ 2019

Önder AKKAŞ
İmza

Prof. Dr. Hakan USLU
İmza

* Tez ile ilgili YÖKTEZ'de yayınlamasına ilişikin bir engelleme var ise aşağıdaki alanı doldurunuz.

☐ Tezle ilgili patent başvurusu yapılması / patent alma sürecinin devam etmesi sebebiyle Enstitü Yönetim Kurulunun …/…/…. tarih ve …… sayılı kararı ile teze erişim 2 (iki) yıl süreyle engellenmiştir.

☐ Enstitü Yönetim Kurulunun …/…/…. tarih ve …… sayılı kararı ile teze erişim 6 (altı) ay süreyle engellenmiştir.

71

EK-3. ETİK KURUL ONAY FORMU

ATATÜRK ÜNİVERSİTESİ TIP FAKÜLTESİ KLİNİK ARAŞTIRMALAR ETİK KURULU

KARAR

ETİK KURUL BİLGİLERİ	ETİK KURULUN ADI	Atatürk Üniversitesi Tıp Fakültesi Klinik Araştırmalar Etik Kurulu
	AÇIK ADRESİ:	Atatürk Üniversitesi Tıp Fakültesi Dekanlığı
	TELEFON	+90 442 234 65 11
	FAKS	+90 442 236 09 68
	E-POSTA	atatipetikkurul@gmail.com
SORUMLU ARAŞTIRMACI UNVANI/ADI/SOYADI		Prof.Dr.Hakan USLU
ARAŞTIRMACININ AÇIK ADI		**Alveolar Ekinokokkoz Tanılı Hastaların Yaşadıkları Bölgelerde Bu Hastalığın Serolojik Taranması**
KARAR BİLGİLERİ	**Toplantı Sayısı: 1 Karar No: 29**	**Tarih:** 28.01.2016
	Yukarıda bilgileri verilen başvuru dosyası ile ilgili belgeler araştırmanın/çalışmanın gerekçe, amaç, yaklaşım ve yöntemleri dikkate alınarak incelenmiş ve çalışmanın bütçesinin **BAP tarafından** karşılanması koşulu ile yapılmasında bilimsel ve etik açıdan sakınca olmadığına oy birliği ile karar verildi. **Klinik Araştırmalar Hakkında Yönetmelik kapsamında yer alan araştırmalar/çalışmalar için Türkiye İlaç v Tıbbi Cihaz Kurumu'ndan izin alınması gerekmektedir.** Araştırmacıya çalışmalarında başarılar dileriz.	

Prof.Dr.Hamit ACEMOĞLU
Etik Kurul Başkan V.

Prof.Dr.Zekai HALICI
Üye

Prof.Dr.Mustafa GÜL
Üye

Doç.Dr.Zeynep ÇAKIR
Üye

Doç.Dr.M. Hamidullah UYANIK
Üye

Doç.Dr.Zeynep ÇAKIR
Üye

Yrd.Doç.Dr.M.Erdem SAĞSÖZ
Üye

Uz.Dr.Sevilay AKALP ÖZMEN
Üye

Arş.Gör.Kamil DURMUŞ
Üye (Hukukçu)

Gülten TEK
Üye